doi.org/10.51891/rease.v12i11.32451

MANEJO CIRÚRGICO DE COMUNICAÇÃO BUCO-SINUSAL PÓS EXODONTIA, EFICÁCIA DA BOLA DE BICHAT: UM RELATO DE CASO

Alen Lima Silva[1]
Letícia Lorrayne Soares Veloso[2]

RESUMO: A comunicação buco-sinusal é uma complicação que pode ocorrer durante a exodontia de dentes posteriores superiores, devido à proximidade anatômica entre suas raízes e o seio maxilar. O presente trabalho teve como objetivo relatar o manejo cirúrgico de uma comunicação buco-sinusal ocorrida durante a exodontia dos elementos dentários 26, 27 e 28 em uma paciente de 56 anos, com histórico de displasia cemento-óssea florida. Trata-se de um relato de caso clínico, elaborado a partir das informações clínicas, da abordagem cirúrgica empregada e do acompanhamento pós-operatório. Após a identificação da comunicação, optou-se pelo fechamento cirúrgico utilizando o corpo adiposo bucal, também conhecido como bola de Bichat. No acompanhamento realizado após 15 dias, observaram-se cicatrização satisfatória, ausência de sinais clínicos de infecção e deiscência, além de fechamento clínico da comunicação. Os achados são compatíveis com a efetividade da técnica empregada neste caso, considerando suas características clínicas e o período de acompanhamento. A literatura destaca a importância do diagnóstico precoce, da seleção adequada da técnica de fechamento e do acompanhamento pós-operatório para favorecer a reparação tecidual e prevenir complicações, como sinusite maxilar e formação de fístula buco-sinusal. Conclui-se que o uso do corpo adiposo bucal constituiu uma alternativa cirúrgica favorável para o tratamento da comunicação apresentada, embora o acompanhamento limitado a 15 dias não permita estabelecer a estabilidade do resultado em longo prazo.

Palavras-chave: Comunicação buco-sinusal. Exodontia. Corpo adiposo bucal. Displasia cemento-óssea florida. Cirurgia bucal.

1. INTRODUÇÃO

A comunicação buco-sinusal (CBS) é uma condição patológica caracterizada pela existência de uma abertura anormal entre a cavidade oral e o seio maxilar. Em condições fisiológicas normais, essas estruturas são separadas por tecido ósseo e revestimento mucoso; entretanto, na CBS ocorre a perda dessa integridade anatômica. Essa condição está frequentemente associada a exodontias de dentes posteriores superiores, especialmente pré-molares e molares, devido à proximidade entre seus ápices radiculares e o seio maxilar (ROSA et al., 2022).

[1]Graduanda do último semestre de Odontologia, Faculdade UNINASSAU Brasília. allenlima033@gmail.com
[2]Graduanda do último semestre de odontologia, Faculdade UNINASSAU Brasília. leticials@icloud.com

O seio maxilar é o maior dos seios paranasais e desempenha funções como aquecimento e umidificação do ar, ressonância vocal e redução do peso do crânio. Sua íntima relação com estruturas dentárias favorece a ocorrência de comunicações entre as cavidades, podendo evoluir para fístula buco-sinusal quando não tratada adequadamente (ROSA et al., 2022).

O manejo da CBS varia conforme o diâmetro da comunicação. Defeitos pequenos podem apresentar fechamento espontâneo, enquanto comunicações de tamanho intermediário geralmente exigem medidas como sutura em "oito" (ponto em X), também conhecida como técnica de sutura em cruz; e uso de materiais que favoreçam a formação e estabilidade do coágulo sanguíneo. Já comunicações maiores requerem intervenção cirúrgica para evitar complicações trans e pós-operatórias (NETO et al., 2024).

Entre as opções cirúrgicas disponíveis, destacam-se o uso de retalhos locais, enxertos e o corpo adiposo bucal. Este último tem sido amplamente utilizado devido à sua facilidade de acesso, boa vascularização e resultados clínicos satisfatórios (NETO et al., 2024).

O corpo adiposo bucal, também conhecido como bola de Bichat, é uma estrutura localizada na região facial profunda, com função de preenchimento e deslizamento muscular. Sua aplicação cirúrgica tem se mostrado eficaz no fechamento de defeitos intraorais, especialmente em comunicações buco-sinusais de maior extensão.

Diante desse contexto, o presente estudo tem como objetivo relatar o manejo cirúrgico de uma comunicação buco-sinusal decorrente da exodontia dos elementos dentários 26, 27 e 28, utilizando o corpo adiposo bucal como alternativa para o fechamento da comunicação. Busca-se descrever os aspectos clínicos envolvidos no caso, apresentar a indicação e as etapas da técnica cirúrgica empregada, bem como discutir sua aplicabilidade no contexto clínico apresentando e os resultados observados durante o acompanhamento pós operatório

RELEVÂNCIA DO ESTUDO

A comunicação buco-sinusal representa uma intercorrência relevante na prática odontológica, especialmente após exodontias em região posterior superior. Quando não manejada adequadamente, pode evoluir para complicações como sinusite maxilar e prejuízos funcionais, impactando diretamente a qualidade de vida do paciente.

Nesse contexto, a escolha da abordagem terapêutica deve considerar não apenas o fechamento da comunicação, mas também o prognóstico do caso e a redução de complicações. Entre as técnicas disponíveis, o uso do corpo adiposo bucal tem se destacado como uma

alternativa eficaz, principalmente em defeitos de maior extensão, devido à sua vascularização e facilidade de manipulação.

Assim, este trabalho justifica-se pela necessidade de discutir, de forma aplicada, uma técnica amplamente utilizada na prática clínica, contribuindo para o aprimoramento do conhecimento e auxiliando na tomada de decisão em situações semelhantes.

METODOLOGIA

O presente estudo caracteriza-se como um relato de caso descritivo, com abordagem qualitativa, baseado no acompanhamento clínico de um paciente atendido em ambiente odontológico. O caso envolve o tratamento cirúrgico de uma comunicação buco-sinusal utilizando o corpo adiposo bucal, também denominada como Bola de Bichat..

Inicialmente, foi realizada anamnese detalhada, seguida de exame clínico intra e extraoral, visando à identificação das características da lesão e das condições sistêmicas do paciente, isto é: sinais e sintomatologia. Exames radiográficos foram utilizados como suporte diagnóstico e para planejamento cirúrgico.

Após confirmação diagnóstica, optou-se pela intervenção cirúrgica conforme a extensão da comunicação. O procedimento foi realizado sob condições assépticas, seguindo protocolos clínicos estabelecidos. A técnica empregada consistiu no uso do corpo adiposo bucal para o fechamento do defeito.

No pós-operatório, o paciente foi acompanhado por meio de consultas periódicas, com avaliação da cicatrização e identificação de possíveis complicações. Os dados obtidos foram analisados de forma descritiva e discutidos com base na literatura científica.

Foram respeitados os princípios éticos aplicáveis, assegurando a confidencialidade das informações e a utilização dos dados exclusivamente para fins científicos e acadêmicos. O uso de imagens clínicas foi condicionado à autorização prévia da paciente, com preservação de sua identidade e privacidade.

2. REFERENCIAL TEÓRICO

A comunicação buco-sinusal (CBS) consiste em uma abertura patológica entre a cavidade oral e o seio maxilar, geralmente decorrente de exodontias de dentes posteriores superiores devido à íntima relação anatômica entre os ápices radiculares e o assoalho do seio

maxilar. Essa condição representa uma das complicações mais frequentes em cirurgias odontológicas envolvendo molares e pré-molares superiores (DYM; WOLF, 2012).

A ocorrência da comunicação buco-sinusal está diretamente relacionada à proximidade anatômica entre os dentes posteriores superiores e o seio maxilar. Em muitos pacientes, especialmente na região dos primeiros e segundos molares, as raízes dentárias encontram-se em contato íntimo com a cortical do seio, favorecendo perfurações acidentais durante procedimentos exodônticos (PATEL et al., 2021).

Segundo Hernando et al. (2010), a exodontia traumática é considerada a principal etiologia da comunicação buco-sinusal, principalmente quando há emprego inadequado de força, presença de raízes divergentes ou pneumatização acentuada do seio maxilar. Além disso, processos infecciosos crônicos podem fragilizar o tecido ósseo, aumentando o risco de perfuração.

As manifestações clínicas da CBS incluem passagem de líquidos da cavidade oral para o nariz, alteração na fonação, halitose, sinusite maxilar e sensação de pressão facial. A persistência da comunicação pode evoluir para formação de fístula buco-sinusal, tornando o tratamento mais complexo e aumentando os riscos infecciosos (PARVINI et al., 2019).

O diagnóstico da comunicação buco-sinusal deve ser realizado por meio de avaliação clínica criteriosa associada a exames de imagem. A manobra de Valsalva é frequentemente utilizada para identificação inicial da comunicação, embora deva ser executada com cautela para evitar ampliação da perfuração (PATEL et al., 2021).

Os exames radiográficos, especialmente a tomografia computadorizada de feixe cônico, apresentam elevada importância no diagnóstico e planejamento cirúrgico. Esses exames permitem avaliar a extensão da comunicação, a presença de sinusite associada e a qualidade óssea remanescente (TAVARES et al., 2023).

O tratamento da comunicação buco-sinusal depende principalmente do tamanho da lesão e do tempo de evolução. Pequenas comunicações, inferiores a 2 mm, podem apresentar fechamento espontâneo, enquanto defeitos maiores geralmente requerem intervenção cirúrgica imediata para evitar infecções secundárias (DYM; WOLF, 2012).

A abordagem cirúrgica precoce é considerada fundamental para o prognóstico favorável. Quando a comunicação permanece aberta por tempo prolongado, ocorre epitelização do trajeto fistuloso, dificultando o fechamento e favorecendo o desenvolvimento de sinusite maxilar crônica (VISSCHER et al., 2022).

Diversas técnicas cirúrgicas têm sido descritas para o fechamento da CBS, incluindo retalhos vestibulares, retalhos palatinos, enxertos ósseos e utilização da bola adiposa de Bichat. A escolha da técnica depende do tamanho do defeito, das condições sistêmicas do paciente e da experiência do cirurgião (PARVINI et al., 2019).

O retalho vestibular deslizante é uma das técnicas mais utilizadas devido à simplicidade de execução e boa vascularização. Entretanto, pode ocasionar redução do fundo de vestíbulo, comprometendo futuras reabilitações protéticas e implantossuportadas (HERNANDO et al., 2010).

Os retalhos palatinos apresentam excelente irrigação sanguínea e elevada taxa de sucesso. Contudo, sua execução pode gerar desconforto pós-operatório significativo, além de exposição óssea palatina e maior morbidade cirúrgica (VISSCHER et al., 2022).

Nesse contexto, a bola adiposa de Bichat tem ganhado destaque como alternativa eficaz no fechamento de comunicações buco-sinusais extensas. Trata-se de uma estrutura anatômica composta por tecido adiposo especializado, localizada profundamente na região jugal e altamente vascularizada (TAVARES et al., 2023).

A utilização da bola de Bichat em cirurgias orais foi descrita inicialmente por Egyedi, em 1977, e desde então tem demonstrado excelentes resultados clínicos no fechamento de defeitos orais e maxilofaciais. Sua principal vantagem está relacionada à facilidade de mobilização e elevada capacidade de epitelização (PATEL et al., 2021).

Segundo Alqutaibi et al. (2024), a bola adiposa de Bichat apresenta elevadas taxas de sucesso terapêutico devido ao rico suprimento sanguíneo, à baixa taxa de necrose e à rápida integração tecidual. Além disso, o procedimento apresenta baixa morbidade e reduzido desconforto pós-operatório.

Outro fator relevante é a versatilidade da técnica. A bola de Bichat pode ser utilizada isoladamente ou associada a outros retalhos cirúrgicos, proporcionando maior previsibilidade em defeitos extensos ou em pacientes com comprometimento tecidual importante (ALQUTAIBI et al., 2024).

A técnica cirúrgica consiste na realização de incisão mucoperiostal seguida de delicada divulsão tecidual até exposição da gordura bucal. Posteriormente, o tecido adiposo é tracionado cuidadosamente até cobrir completamente a comunicação, sendo então suturado sem tensão sobre o defeito (TAVARES et al., 2023).

Estudos demonstram que a epitelização da bola de Bichat ocorre rapidamente, geralmente entre duas e quatro semanas. Esse processo favorece o fechamento efetivo da comunicação e reduz significativamente o risco de recidivas e infecções secundárias (PATEL et al., 2021).

Apesar dos benefícios, algumas complicações podem ocorrer, como necrose parcial do retalho, deiscência de sutura e infecção local. Entretanto, tais intercorrências apresentam baixa incidência quando a técnica é executada adequadamente e associada a cuidados pós-operatórios rigorosos (VISSCHER et al., 2022). Tais cuidados podem incluir terapia medicamentosa prévia.

O manejo pós-operatório inclui antibioticoterapia, controle da dor, higienização adequada e orientações específicas para evitar aumento da pressão sinusal, como não assoar o nariz e evitar espirros com a boca fechada. Essas medidas são fundamentais para o sucesso do tratamento cirúrgico (DYM; WOLF, 2012).

Dessa forma, observa-se que a utilização da bola adiposa de Bichat representa uma alternativa segura, eficaz e amplamente indicada no manejo cirúrgico da comunicação buco-sinusal pós-exodontia. Sua elevada taxa de sucesso clínico, associada à baixa morbidade e excelente reparação tecidual, reforça sua importância na cirurgia bucomaxilofacial contemporânea, especialmente em casos de defeitos extensos e de difícil resolução (ALQUTAIBI et al., 2024).

3. RELATO DE CASO

Paciente M. C. C. S., sexo feminino, 56 anos, peso corporal de 75 kg, apresentou-se para atendimento odontológico com histórico médico de displasia cemento-óssea florida (DCOF). Durante a anamnese, relatou ausência de elementos dentários posteriores, dificuldade mastigatória e necessidade de reabilitação protética por meio de prótese parcial removível (PPR). A queixa principal consistia em “ruim para mastigar”, evidenciando comprometimento funcional e possível reabsorção óssea relacionada decorrente das perdas dentárias.

No exame clínico e o complementar radiográfico (figura 1), observou-se a necessidade de exodontia dos elementos 26, 27, 28 e remoção das raízes residuais do elemento 48, visando adequação do meio bucal para futura reabilitação oral. Considerando o histórico sistêmico e a presença de DCOF, optou-se por planejamento cirúrgico conservador, devido ao risco aumentado de alterações ósseas e possíveis complicações pós-operatórias; além de medidas medicamentosas preventivas no período pré-operatório.

Como protocolo medicamentoso pré-operatório, foi administrada antibioticoprofilaxia com Amoxicilina 500 mg, sendo prescritas duas cápsulas uma hora antes do procedimento cirúrgico. Também foi utilizada medicação anti-inflamatória e antialérgica, incluindo Dexametasona 4 mg, administrada duas horas antes da cirurgia, e Fenergan 25 mg, administrado uma hora antes do procedimento. A tomada medicamentosa se baseou nas Diretrizes da American Dental Association (ADA) as quais priorizam os analgésicos não opióides de primeira linha para controle de dor aguda. Adjunto, anti-inflamatórios não esteroides (AINEs), como ibuprofeno ou naproxeno, isolados ou associados ao paracetamol, são opções respaldadas pelas diretrizes, desde que não existam contraindicações individuais.

O procedimento cirúrgico foi realizado sob técnica anestésica local com Articaína 4% associada à adrenalina 1:100.000 sob associação de técnicas anestésicas locais por bloqueio nervoso regional na maxila e na mandíbula. Sendo assim, foram realizados bloqueios anestésicos dos nervos alveolar superior posterior (NASP), alveolar superior médio (NASM) e nervo palatino maior, além dos bloqueios dos nervos alveolar inferior, bucal e lingual.

A escolha da articaína a 4% associada à adrenalina 1:100.000 pode ser justificada por suas propriedades farmacológicas, incluindo elevada lipossolubilidade, capacidade de difusão tecidual e perfil de duração anestésica favorável em determinadas técnicas. Essas características podem contribuir para o controle da dor durante procedimentos cirúrgicos odontológicos, como exodontias múltiplas. A adrenalina promove vasoconstrição local, reduzindo a absorção sistêmica do anestésico e prolongando seu efeito. Entretanto, embora estudos comparativos apontem vantagens da articaína em determinados parâmetros, sua superioridade em relação à lidocaína, por exemplo, não é uniforme para todas as técnicas anestésicas. Portanto, a escolha deve considerar a extensão do procedimento, as condições sistêmicas da paciente, as contraindicações e a dose total administrada (SOYSA et al., 2019; *ARTICAINE IN DENTISTRY*, 2021).

Acerca da conduta do operador, para esse caso, como os dentes 26, 27 e 28 estão próximos ao seio maxilar é importante evitar manobras traumáticas que ampliem uma possível comunicação buco-sinusal, como, por exemplo, a utilização de brocas cirúrgicas. As exodontias dos elementos dentários 26, 27 e 28 foram realizadas mediante o emprego de alavancas e fórceps, conforme a técnica cirúrgica adotada para a remoção dos elementos dentários. Durante o procedimento, foi identificada a presença de tecido ósseo trabecular associado à região alveolar, sendo necessária a avaliação e a remoção dos fragmentos ósseos que interferiam na regularização

do leito cirúrgico. A abordagem dessa região exige cuidado especial devido à proximidade anatômica entre as raízes dos molares superiores e o assoalho do seio maxilar, uma vez que a exodontia desses elementos constitui uma das causas frequentes de comunicação buco-sinusal (DANTAS; AMORIM; FERREIRA NETO, 2021). Quando indicada, a remoção de fragmentos ósseos deve ser realizada de maneira conservadora, sob visualização adequada do campo operatório e com instrumental apropriado, preservando-se o tecido ósseo saudável remanescente; desta forma, evita-se a remoção desnecessária de osso alveolar, bem como o trauma ao assoalho do seio maxilar. A regularização alveolar tem como finalidade eliminar espículas ou irregularidades ósseas que possam comprometer a adaptação dos tecidos e o processo de cicatrização. A avaliação final deve incluir a inspeção do alvéolo e dos tecidos adjacentes, com atenção à integridade do assoalho do seio maxilar e à possível presença de comunicação entre a cavidade oral e o seio maxilar (DE BIASI; MAGLIONE; ANGERAME, 2014;).

Durante a exodontia dos elementos dentários 26, 27 e 28, foi identificada, no transoperatório, uma comunicação buco-sinusal, possivelmente decorrente da proximidade anatômica entre as raízes dos molares superiores e o assoalho do seio maxilar. A suspeita clínica foi investigada por meio da manobra de Valsalva, na qual o aumento da pressão intranasal, provocado pela expiração suave com as narinas ocluídas e a boca fechada, pode ocasionar a passagem de ar através da comunicação, tornando-a clinicamente perceptível na região do alvéolo. A observação desse sinal auxiliou na confirmação clínica da intercorrência, conforme descrito na literatura (DANTAS; AMORIM; FERREIRA NETO, 2021; DOI et al., 2021).

Diante do diagnóstico imediato da comunicação buco-sinusal, optou-se pelo fechamento cirúrgico utilizando a bola adiposa de Bichat, técnica amplamente descrita na literatura devido à elevada vascularização, fácil mobilização e alto índice de sucesso clínico em defeitos orais extensos.

Inicialmente, realizou-se acesso instrumental cauteloso à região posterior maxilar, seguido de divulsão romba dos tecidos moles até exposição da bola adiposa de Bichat. O tecido adiposo foi delicadamente tracionado para a área da comunicação, cobrindo completamente o defeito ósseo e promovendo vedamento adequado entre a cavidade oral e o seio maxilar.

Em seguida, realizou-se a estabilização do tecido adiposo por meio de suturas, com o objetivo de mantê-lo adaptado às margens do defeito e impedir seu deslocamento durante o período inicial de cicatrização. Para essa finalidade, a literatura descreve o emprego de suturas

em colchoeiro vertical para fixação do retalho, podendo ser complementadas por pontos simples interrompidos para aproximação dos tecidos moles, conforme a configuração do defeito e a técnica cirúrgica adotada. Quando possível, o recobrimento adicional do tecido adiposo por retalho mucoperiosteal pode favorecer a proteção da área operada. O fechamento deve permitir adaptação estável dos tecidos, sem tensão excessiva, preservando a vascularização e reduzindo o risco de deiscência (CHOUIKH; DIERKS, 2021).

No pós-operatório, foi instituída terapêutica medicamentosa composta por amoxicilina 500 mg durante sete dias, Toragesic® 25 mg por três dias e dipirona 1 g por três dias, com a finalidade de auxiliar no controle da dor e no manejo do risco infeccioso; e, por fim, bochechos com digluconato de clorexidina 0,12% iniciados após 48 horas do procedimento cirúrgico como medida para auxiliar de controle do biofilme e higiene bucal. O início após esse intervalo também permite evitar a manipulação da região operada nas primeiras horas, reduzindo o risco de interferência no coágulo e na estabilidade inicial da cicatrização. A antibioticoterapia pode ser indicada em situações selecionadas, considerando as características da comunicação, a possibilidade de contaminação e a presença de infecção; entretanto, seu uso deve ser individualizado (DYM; WOLF, 2012; *MANAGEMENT OF ORO-ANTRAL COMMUNICATION*, 2025).

Complementando a conduta profissional com os cuidados do paciente, fora orientada a realizar lavagem da cavidade nasal com soro fisiológico 0,9% durante quinze dias, bem como evitar manobras como assoar o nariz, espirrar com a boca fechada e realizar esforços físicos excessivos. Essas medidas visam reduzir a pressão sobre a região reparada e minimizar o risco de deslocamento do coágulo, deiscência da sutura ou persistência da comunicação buco-sinusal (DYM; WOLF, 2012; *MANAGEMENT OF ORO-ANTRAL COMMUNICATION*, 2025).

No acompanhamento pós-operatório de quinze dias, observou-se adequada cicatrização da região operada, ausência de sinais infecciosos, ausência de deiscência de sutura e completo fechamento da comunicação buco-sinusal. A paciente relatou boa evolução clínica e ausência de queixas álgicas ou desconfortos funcionais.

O caso relatado evidencia a utilização da bola adiposa de Bichat como uma alternativa cirúrgica para o fechamento de comunicação buco-sinusal pós-exodontia, considerando sua localização anatômica, vascularização e capacidade de reparação tecidual. Do ponto de vista histológico, esse tecido é constituído por adipócitos organizados em lóbulos, envolvidos por septos de tecido conjuntivo fibroso que contêm vasos sanguíneos. Sua rica

vascularização contribui para o aporte de oxigênio e nutrientes, favorecendo a sobrevivência do tecido mobilizado e os processos de reparação no leito cirúrgico. Essas características tornam a bola adiposa de Bichat uma opção relevante para o recobrimento de defeitos na região posterior da maxila, especialmente quando o fechamento primário apresenta dificuldades (DE BIASI; MAGLIONE; ANGERAME, 2014; *ANATOMICAL AND SURGICAL IMPLICATIONS OF THE USAGE OF BICHAT FAT PAD*, 2023).

Além da disponibilidade anatômica e da relativa facilidade de mobilização, a utilização desse tecido apresenta como vantagem a possibilidade de integração ao leito receptor por meio da organização do tecido conjuntivo, da angiogênese e da progressiva substituição ou remodelação de componentes teciduais durante a cicatrização. A superfície exposta da bola adiposa pode ser recoberta gradualmente por epitélio proveniente dos tecidos bucais adjacentes, processo associado à migração e à proliferação de células epiteliais. Essa epitelização progressiva contribui para restabelecer a continuidade da mucosa oral e favorecer o isolamento entre a cavidade bucal e o seio maxilar. Entretanto, a evolução depende de fatores como a preservação da vascularização, a ausência de tensão excessiva no fechamento, o controle da contaminação e as condições sistêmicas do paciente (DE BIASI; MAGLIONE; ANGERAME, 2014; *ANATOMICAL AND SURGICAL IMPLICATIONS OF THE USAGE OF BICHAT FAT PAD*, 2023).

No contexto da displasia cemento-óssea florida, condição fibro-óssea benigna caracterizada pela substituição de áreas de tecido ósseo normal por tecido fibroso e material mineralizado semelhante a cemento, o planejamento cirúrgico requer atenção especial à condição dos tecidos e ao potencial de reparação. Embora essa alteração não determine, isoladamente, a necessidade de utilização da bola adiposa de Bichat, sua presença constitui um aspecto clínico relevante na avaliação do risco de complicações, particularmente quando há exposição óssea, infecção secundária ou manipulação cirúrgica de áreas comprometidas. Dessa forma, a seleção da técnica deve considerar a extensão do defeito, a condição local e a possibilidade de obtenção de fechamento estável e bem vascularizado (NELSON; PHILIPS, 2019).

Assim, a evolução clínica observada neste caso é compatível com a aplicabilidade da bola adiposa de Bichat no tratamento da comunicação buco-sinusal. Contudo, por se tratar de um relato de caso, não é possível estabelecer superioridade em relação a outras técnicas ou atribuir o resultado exclusivamente às características histológicas do tecido utilizado. A

interpretação dos resultados deve considerar conjuntamente o procedimento cirúrgico, os cuidados pós-operatórios e o acompanhamento clínico.

Dessa forma, conclui-se que o diagnóstico precoce da comunicação buco-sinusal, associado à intervenção cirúrgica imediata utilizando a bola adiposa de Bichat, contribuiu significativamente para o sucesso terapêutico do caso apresentado, promovendo adequado reparo tecidual, prevenção de sinusite maxilar e restabelecimento funcional da paciente.

Fonte: Arquivo pessoal (2026).



Figura 1 – Exame radiográfico complementar da paciente



Fonte: Arquivo pessoal (2026).
Figura 2 – Procedimento cirúrgico



Fonte: Arquivo pessoal (2026).

Figura 3 – Exposição cirúrgica da Bola de Bichat



Fonte: Arquivo pessoal (2026).

Figura 4 – Elementos extraídos

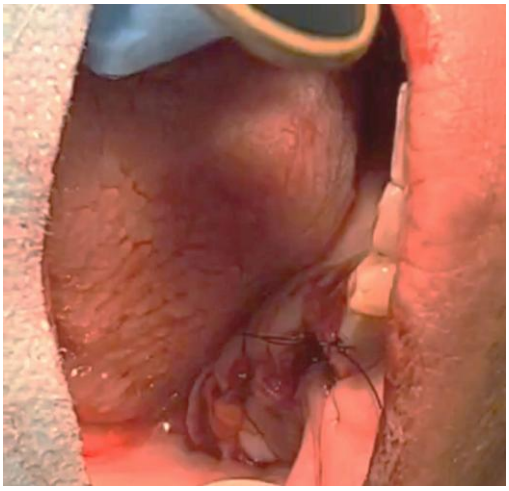

Fonte: Arquivo pessoal (2026).

Figura 5 - Procedimento de sutura pela técnica em cruz



Fonte: Arquivo pessoal (2026).

Figura 6 - Procedimento de tomada radiográfica da paciente



Fonte: Arquivo pessoal (2026).

Figura 7 – Aspecto clínico pós-operatório de 15 dias após procedimento de fechamento da comunicação buco-sinusal com bola adiposa de Bichat, evidenciando aproximação dos tecidos e suturas na região operada, com aspecto cicatricial aparentemente favorável, sem sangramento ativo evidente na imagem.

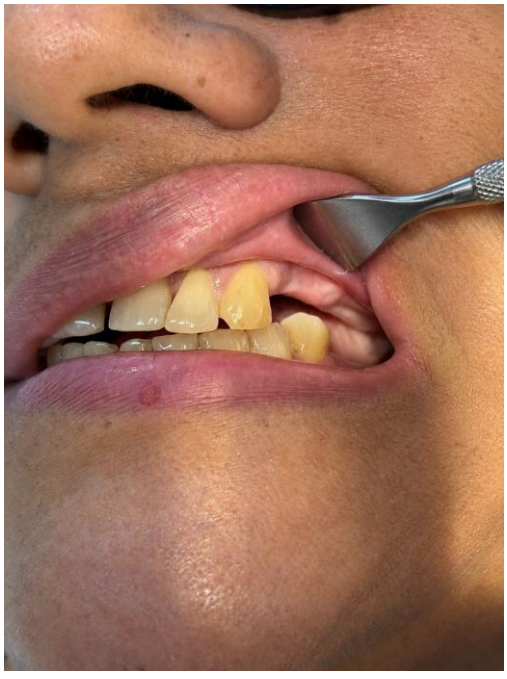

Fonte: Arquivo pessoal (2026).

Figura 8 – Aspecto clínico intraoral pré-operatório da região posterior da maxila comparativo, evidenciando os elementos dentários posteriores e a exposição da área a ser abordada cirurgicamente, com afastamento dos tecidos moles para melhor visualização do campo operatório.

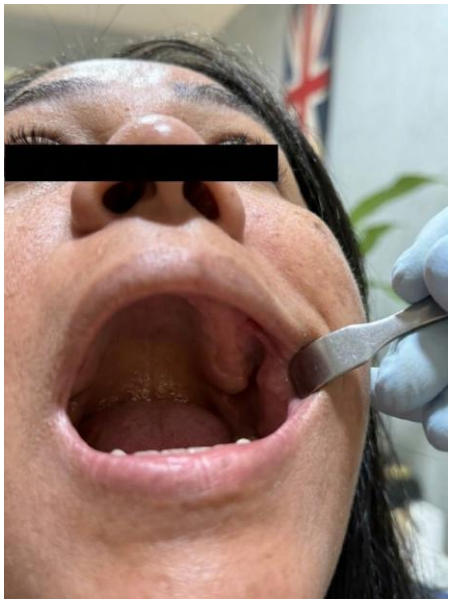

Fonte: Arquivo pessoal (2026).
Figura 8 – Aspecto clínico intraoral pós-operatório evidencia o enxerto de corpo adiposo bucal (Bola de Bichat) para o recobrimento do defeito da comunicação buco-sinusal, apresentando aspecto vascularizado ecicatrizado.

4. DISCUSSÃO

A comunicação buco-sinusal representa uma das principais complicações associadas às exodontias de dentes posteriores superiores, especialmente em virtude da íntima relação anatômica entre os ápices radiculares e o seio maxilar. No presente caso clínico, a ocorrência da comunicação após a extração dos elementos 26, 27 e 28 corrobora os achados descritos por Dym e Wolf (2012), que apontam os molares superiores como os dentes mais frequentemente envolvidos nesse tipo de intercorrência cirúrgica. Em contrapartida, Hernando et al. (2010) destacam que fatores como técnica cirúrgica inadequada e força excessiva durante a exodontia também podem contribuir significativamente para o surgimento da lesão.

Além da proximidade anatômica, a presença de displasia cemento-óssea florida (DCOF) representa uma particularidade clínica relevante que influencia diretamente o planejamento e a condução cirúrgica neste caso. Segundo Tavares et al. (2023), essa lesão fibro-óssea altera a arquitetura trabecular normal, substituindo o tecido ósseo sadio por tecido fibroso e material mineralizado avascular, o que aumenta o risco de necrose óssea, infecções secundárias e retardo na reparação alveolar após exodontias. Diante dessa limitação biológica do leito ósseo, torna-se fundamental adotar uma abordagem cirúrgica conservadora e selecionar uma técnica de fechamento que ofereça rico suprimento sanguíneo próprio — como a bola adiposa de Bichat —, minimizando o trauma tecidual e favorecendo a cicatrização sem

depender exclusivamente da vascularização óssea local (PATEL et al., 2021).

No presente relato, a identificação imediata da comunicação buco-sinusal permitiu intervenção cirúrgica precoce, fator considerado essencial para o sucesso terapêutico. Visscher et al. (2022) afirmam que o diagnóstico imediato reduz significativamente o risco de epitelização do trajeto fistuloso e desenvolvimento de sinusite maxilar crônica. Por outro lado, Parvini et al. (2019) defendem que pequenas comunicações podem apresentar fechamento espontâneo, especialmente quando inferiores a 2 mm, não necessitando obrigatoriamente de intervenção cirúrgica imediata.

A manobra de Valsalva utilizada no transoperatório demonstrou-se eficiente na confirmação diagnóstica da comunicação buco-sinusal. Patel et al. (2021) descrevem essa técnica como um importante método clínico auxiliar no diagnóstico imediato. Contudo, alguns autores alertam que sua realização excessiva pode ampliar o defeito ósseo e favorecer a contaminação bacteriana do seio maxilar, sendo necessária cautela durante sua execução (DYM; WOLF, 2012).

Diversas técnicas cirúrgicas são descritas para o fechamento da comunicação buco-sinusal, incluindo retalhos vestibulares, palatinos e enxertos ósseos. Entretanto, neste caso optou-se pela utilização da bola adiposa de Bichat devido à extensão do defeito e à necessidade de cobertura tecidual bem vascularizada. Segundo Alqutaibi et al. (2024), a bola de Bichat apresenta altas taxas de sucesso clínico e menor morbidade quando comparada aos retalhos convencionais. Em contrapartida, Hernando et al. (2010) destacam que retalhos vestibulares ainda permanecem amplamente utilizados devido à simplicidade técnica e rápida execução.

A escolha da bola adiposa de Bichat também se relaciona à sua excelente vascularização e rápida capacidade de epitelização. Tavares et al. (2023) afirmam que o tecido adiposo bucal favorece adequada reparação tecidual, especialmente em defeitos extensos ou em áreas com comprometimento ósseo. Contudo, Visscher et al. (2022) ressaltam que a técnica exige conhecimento anatômico preciso, uma vez que manipulações inadequadas podem resultar em necrose parcial do retalho e falhas no fechamento cirúrgico.

Outro aspecto importante observado neste caso refere-se à estabilidade do fechamento cirúrgico obtido sem tensão excessiva. Parvini et al. (2019) destacam que o fechamento passivo constitui um dos principais fatores associados ao sucesso no tratamento da comunicação buco-sinusal. Em contraposição, Patel et al. (2021) enfatizam que, mesmo diante de fechamento adequado, falhas no pós-operatório podem comprometer o prognóstico e favorecer recidivas.

O protocolo medicamentoso instituído neste caso incluiu antibioticoterapia, analgesia, anti-inflamatório e antissepsia bucal, além de lavagem nasal com solução fisiológica. Segundo Dym e Wolf (2012), a utilização de antibióticos é recomendada principalmente em casos com risco de contaminação sinusal. Entretanto, alguns autores discutem o uso indiscriminado desses medicamentos, defendendo que a antibioticoterapia deve ser cuidadosamente indicada para evitar resistência bacteriana e efeitos adversos desnecessários (VISSCHER et al., 2022).

No acompanhamento pós-operatório, observou-se ausência de infecção, deiscência ou persistência da comunicação, evidenciando sucesso terapêutico da técnica utilizada. Alqutaibi et al. (2024) relatam que a bola adiposa de Bichat apresenta elevadas taxas de previsibilidade clínica, especialmente quando associada ao adequado manejo pós-operatório. Contudo, deve-se ressaltar que o intervalo de 15 dias permite avaliar apenas o reparo tecidual inicial, não possibilitando estabelecer conclusões definitivas sobre a estabilidade do fechamento em longo prazo. Em contrapartida, Parvini et al. (2019) ressaltam que fatores sistêmicos do paciente, como tabagismo, diabetes e imunossupressão, podem interferir negativamente na cicatrização, independentemente da técnica cirúrgica empregada.

De modo geral, os achados do presente relato reforçam a eficácia da bola adiposa de Bichat no manejo cirúrgico da comunicação buco-sinusal pós-exodontia, sobretudo em casos associados a alterações ósseas e defeitos extensos. A literatura demonstra consenso quanto à elevada taxa de sucesso da técnica; entretanto, ainda existem divergências relacionadas à escolha do método cirúrgico ideal, uma vez que fatores como dimensão da comunicação, condições sistêmicas do paciente e experiência profissional influenciam diretamente na tomada de decisão terapêutica.

5. CONSIDERAÇÕES FINAIS

A comunicação buco-sinusal constitui uma complicação associada, principalmente, às exodontias de elementos dentários posteriores da maxila, em decorrência da proximidade anatômica entre as raízes dentárias e o assoalho do seio maxilar. Quando não diagnosticada e tratada adequadamente, essa condição pode favorecer a contaminação sinusal, o desenvolvimento de sinusite maxilar e a formação de fístulas buco-sinusais, com possíveis repercussões funcionais e na qualidade de vida do paciente (DANTAS; AMORIM; FERREIRA NETO, 2021; MANAGEMENT OF ORO-ANTRAL COMMUNICATION, 2025).

Nesse contexto, o reconhecimento precoce da intercorrência e a adoção de uma conduta terapêutica compatível com as características do defeito são fundamentais para favorecer a reparação tecidual e reduzir o risco de complicações.

No presente relato, a identificação transoperatória da comunicação buco-sinusal permitiu a adoção imediata de medidas para seu tratamento. A avaliação clínica, associada à manobra de Valsalva, contribuiu para o reconhecimento da passagem de ar pela região operada, achado compatível com a presença de comunicação entre a cavidade oral e o seio maxilar. Entretanto, essa manobra deve ser interpretada como um recurso auxiliar do diagnóstico clínico, considerando-se a necessidade de avaliação integrada dos achados e, quando indicada, de exames complementares (DANTAS; AMORIM; FERREIRA NETO, 2021; MANAGEMENT OF ORO-ANTRAL COMMUNICATION, 2025). O acompanhamento pós-operatório também constituiu uma etapa relevante, por permitir a avaliação da estabilidade do fechamento e da evolução clínica da paciente.

A utilização da bola adiposa de Bichat demonstrou aplicabilidade no tratamento cirúrgico da comunicação buco-sinusal observada neste caso. Sua utilização é respaldada por características anatômicas e biológicas, como a vascularização abundante, a possibilidade de mobilização para a região posterior da maxila e a capacidade de epitelização progressiva da superfície exposta. Essas propriedades favorecem a integração do tecido ao leito receptor e a formação de uma barreira entre a cavidade oral e o seio maxilar.

Uma revisão sistemática com metanálise identificou resultados favoráveis ao emprego da bola adiposa de Bichat em comparação com retalhos de avanço vestibular e palatinos, embora os autores ressaltam limitações relacionadas à quantidade e à qualidade dos estudos disponíveis (THE TREATMENT AND MANAGEMENT OF OROANTRAL COMMUNICATIONS AND FISTULAS, 2024). Assim, a técnica representa uma alternativa relevante, sobretudo em defeitos que demandam tecido bem vascularizado e fechamento sem tensão excessiva.

A presença de displasia cemento-óssea florida constitui um aspecto clínico adicional que deve ser considerado no planejamento e no acompanhamento cirúrgico. Essa condição fibro-óssea pode modificar a arquitetura do tecido ósseo e exige atenção à indicação de procedimentos invasivos, especialmente diante de sinais de exposição óssea ou infecção secundária. Entretanto, sua presença não determina, isoladamente, a escolha da bola adiposa de Bichat, devendo a decisão terapêutica considerar as características do defeito, as condições locais e sistêmicas da paciente e a avaliação clínica individualizada.

O manejo pós-operatório também integra o tratamento, abrangendo o controle da dor, a higiene bucal orientada, as medidas de proteção do fechamento cirúrgico e o acompanhamento clínico. As recomendações para evitar o aumento da pressão intrassinusal, como não assoar o nariz e espirrar com a boca aberta, têm como finalidade reduzir forças que possam comprometer a estabilidade do reparo. A antibioticoterapia deve ser individualizada conforme a avaliação clínica, a presença de infecção e o risco de contaminação, não devendo ser considerada, isoladamente, garantia de prevenção de complicações (MANAGEMENT OF ORO-ANTRAL COMMUNICATION, 2025).

Dessa forma, a evolução pós-operatória deve ser compreendida como resultado potencial da associação entre a técnica cirúrgica, as condições biológicas da paciente, as orientações fornecidas e a adesão aos cuidados recomendados.

Por fim, considerando a natureza descritiva deste trabalho, os achados permitem discutir a aplicabilidade da bola adiposa de Bichat no fechamento da comunicação buco-sinusal, mas não possibilitam estabelecer sua superioridade universal em relação às demais técnicas cirúrgicas. A ausência de complicações observadas durante o período de acompanhamento e a evolução clínica descrita são compatíveis com um resultado favorável, embora o acompanhamento limitado não permite excluir complicações tardias. Conclui-se, portanto, que a utilização da bola adiposa de Bichat constituiu uma alternativa terapêutica pertinente para o caso apresentado, ressaltando-se a importância do diagnóstico precoce, do planejamento individualizado e do acompanhamento pós-operatório para a obtenção de resultados clínicos satisfatórios.

REFERÊNCIAS

ALONSO-GONZÁLEZ, Rocío et al. Closure of oroantral communications with Bichat's buccal fat pad: level of patient satisfaction. Journal of Clinical and Experimental Dentistry, v. 7, n. 1,p. e28-e33, 2015. DOI: https://doi.org/10.4317/jced.51730

BRANDÃO NETO, Salvador de Oliveira et al. Fechamento de comunicação buco-sinusal utilizando retalho de bola de Bichat: relato de caso clínico. *Brazilian Journal of Implantology and Health Sciences*, [S. l.], v. 6, n. 8, p.3834–3852, 2024. DOI:

https://doi.org/10.36557/2674-8169.2024v6n8p3834-3852

CARRASCO-LABRA, Alonso et al. Evidence-based clinical practice guideline for the pharmacologic management of acute dental pain in adolescents, adults, and older adults. The Journal of the American Dental Association, v. 155, n. 2, p. 102-117.e9, 2024. DOI: https://doi.org/10.1016/j.adaj.2023.10.009

DANTAS, João Wesley Duca; AMORIM, Raysa Aung Araújo; FERREIRA NETO, Milton D'Almeida. Conduta clínica frente à comunicação oro-antral: uma revisão de literatura. ID on line. Revista de Psicologia, v. 15, n. 57, 2021. DOI: https://doi.org/10.14295/idonline.v15i57.3228

DE BIASI, Matteo; MAGLIONE, Michele; ANGERAME, Daniele. The effectiveness of surgical management of oroantral communications: a systematic review of the literature. European Journal of Oral Implantology, v. 7, n. 4, p. 347-357, 2014. Disponível em: https://pubmed.ncbi.nlm.nih.gov/25422823/

DIPALMA, Gianna et al. Management of oro-antral communication: a systemic review of diagnostic and therapeutic strategies. Diagnostics, v. 15,n.2,art. 194, 2025. DOI: https://doi.org/10.3390/diagnostics15020194

DYM, Harry; WOLF, Joshua C. Oroantral communication. Oral and Maxillofacial Surgery Clinics of North America, v. 24, n. 2, p. 239-247, 2012. DOI: https://doi.org/10.1016/j.coms.2012.01.015

HERNANDO, Josué et al. Oroantral communications: a retrospective analysis. Medicina Oral, Patología Oral y Cirugía Bucal, v. 15, n. 3, p. e499-e503, 2010. DOI: https://doi.org/10.4317/medoral.15.e499

NELKE, Kamil et al. Anatomical and surgical implications of the usage of Bichat fat pad in oroantral communication, maxillary, palatal, and related surgeries - narrative review. *Journal of Clinical Medicine*, v. 12, n. 15, art. 4909, 2023. DOI: https://doi.org/10.3390/jcm12154909

NELSON, Brenda L.; PHILLIPS, Billy J. Benign fibro-osseous lesions of the head and neck. *Head and Neck Pathology*, v. 13, n. 3, p. 466–475, 2019. DOI: https://doi.org/10.1007/s12105-018-0992-5

OLIVA, Stefano et al. The treatment and management of oroantral communications and fistulas: a systematic review and network metanalysis. Dentistry Journal, v.12, n.5, art. 147, 2024. DOI: https://doi.org/10.3390/dj12050147

PARVINI, Parham et al. Decision-making in closure of oroantral communication and fistula. International Journal of Implant Dentistry, v. 5, art. 13, 2019. DOI: https://doi.org/10.1186/s40729-019-0165-7

ROSA, Maria Madalena de Freitas; LIMA, Carolina Félix Santana Kohara. Comunicação buco-sinusal: uma revisão bibliográfica. Revista Científica Unilago, v.1, n.1, 2022. Disponível em: https://revistas.unilago.edu.br/index.php/revista-cientifica/article/view/76 3

SABATINO, Lorenzo et al. Odontogenic sinusitis with oroantral communication and fistula management: role of regenerative surgery. *Medicina*, Basel, v. 59, n. 5, art. 937, 2023. DOI: https://doi.org/10.3390/medicina59050937

SALGADO-PERALVO, A. O. et al. Treatment of oroantral communication with platelet-rich fibrin: a systematic review. Journal of Stomatology, Oral and Maxillofacial Surgery, v. 123, n. 5, p. e367-e375, 2022. DOI: https://doi.org/10.5624/isd.20210035

SHAHROUR, Rama et al. Oroantral communication, its causes, complications, treatments and radiographic features: a pictorial review. Imaging Science in Dentistry, v. 51, n. 3, p. 307-311, 2021. DOI: https://doi.org/10.5624/isd.20210035