Revista Ibero-Americana de Humanidades, Ciências e Educação — REASE

OPEN ACCESS

doi.org/10.51891/rease.v12i11.32371

TRATAMENTO ENDODÔNTICO ASSOCIADO À CIRURGIA DE CISTO RADICULAR: RELATO DE CASO

ENDODONTIC TREATMENT ASSOCIATED WITH RADICULAR CYST SURGERY: A CASE REPORT

Emille Alves de Almeida Lago[1]
Ennzo de Luca Silveira Lago[2]
Renata Ferreira Vilaça Alvarenga Braga[3]

RESUMO: As lesões osteolíticas periapicais extensas representam um desafio diagnóstico e terapêutico, especialmente quando apresentam características radiográficas semelhantes a diferentes alterações intraósseas. O presente trabalho relata o manejo clínico-cirúrgico de uma lesão periapical extensa na região anterior da maxila, envolvendo os elementos 21 e 22, com hipótese diagnóstica de cisto radicular e diagnóstico diferencial de cisto ósseo traumático. Foram realizados exames clínicos e de imagem, incluindo tomografia computadorizada de feixe cônico (TCFC), para avaliação da extensão da lesão e planejamento terapêutico. O tratamento consistiu em tratamento endodôntico convencional dos elementos envolvidos, seguido de cirurgia periapical, com osteotomia, apicectomia e curetagem. O defeito ósseo foi preenchido com matriz mineral óssea bovina e recoberto com membrana biológica bovina, caracterizando uma abordagem de regeneração tecidual guiada. A indicação cirúrgica considerou a integração dos achados clínicos e radiográficos e as necessidades diagnósticas e terapêuticas do caso, não sendo a extensão da lesão, isoladamente, determinante para a conduta. O material removido foi entregue à paciente para encaminhamento ao exame anatomopatológico; entretanto, a amostra não foi levada para análise, impossibilitando a confirmação histopatológica do diagnóstico. Durante a proservação, realizada por meio de avaliações clínicas, exames radiográficos e acompanhamento remoto, observou-se evolução clínica satisfatória, ausência de novas queixas de dor e progressão do reparo radiográfico da região tratada. Conclui-se que a associação entre tratamento endodôntico, cirurgia periapical e regeneração tecidual guiada apresentou evolução clínica e radiográfica favorável no caso relatado, ressaltando-se a importância da avaliação individualizada, da correlação clínico-radiográfica e, quando disponível, da confirmação anatomopatológica.

Palavras-chave: Cisto radicular. Cisto ósseo traumático. Cirurgia periapical. Tratamento endodôntico. Regeneração tecidual guiada.

ABSTRACT: Extensive periapical osteolytic lesions represent a diagnostic and therapeutic challenge, especially when they present radiographic features similar to those of different intraosseous lesions. This study reports the clinical and surgical management of an extensive periapical lesion in the anterior maxilla, involving teeth 21 and 22, with a presumptive diagnosis of radicular cyst and a traumatic bone cyst as a differential diagnosis. Clinical and imaging examinations, including cone-beam computed tomography (CBCT), were performed to assess the extent of the lesion and guide treatment planning. Treatment consisted of conventional endodontic treatment of the involved teeth, followed by periapical

[1] Discente do curso de Odontologia. Faculdade UNINASSAU Brasília.
[2] Discente do curso de Odontologia. Faculdade UNINASSAU Brasília.
[3] Graduada em Odontologia pelo Centro Universitário do Planalto Central Aparecido dos Santos (UNICEPLAC). Especialista em Endodontia pelo Hospital Geral de Brasília (HGEB) e em Vigilância Sanitária pelas Faculdades Metropolitanas de São Paulo (FAMESP). Possui MBA Executivo em Administração: Gestão de Clínicas, Hospitais e Indústrias e especialização em Administração Financeira pela Fundação Getúlio Vargas (FGV).

surgery involving osteotomy, apicoectomy, and curettage. The bone defect was filled with a bovine mineral bone matrix and covered with a bovine biological membrane, characterizing a guided tissue regeneration approach. The indication for surgery was based on the integration of clinical and radiographic findings and the diagnostic and therapeutic needs of the case, with lesion size alone not being considered a determining factor for the treatment. The material removed during the procedure was delivered to the patient for referral for histopathological examination; however, the specimen was not taken for analysis, making histopathological confirmation of the diagnosis impossible. During follow-up, conducted through clinical evaluations, radiographic examinations, and remote monitoring, satisfactory clinical progress was observed, with no new complaints of pain and progressive radiographic healing of the treated region. It is concluded that the association of endodontic treatment, periapical surgery, and guided tissue regeneration resulted in favorable clinical and radiographic outcomes in the reported case, emphasizing the importance of individualized assessment, clinical-radiographic correlation, and, when available, histopathological confirmation.

Keywords: Radicular cyst. Traumatic bone cyst. Periapical surgery. Endodontic treatment. Guided tissue regeneration.

1 INTRODUÇÃO

As lesões periapicais constituem alterações frequentes na prática endodôntica e estão relacionadas, principalmente, à resposta inflamatória dos tecidos perirradiculares diante da infecção do sistema de canais radiculares. Entre elas, destaca-se o cisto periapical inflamatório, também denominado cisto radicular, geralmente associado ao comprometimento pulpar e caracterizado pela formação de uma cavidade revestida por epitélio. Sua evolução pode ocorrer de forma lenta e assintomática, sendo frequentemente identificado em exames radiográficos. Alterações de maior extensão, entretanto, podem estar associadas à expansão óssea, sensibilidade, mobilidade ou deslocamento de dentes adjacentes (NADAL, 2019; SHELKE et al., 2022).

A formação e a manutenção dessas alterações estão relacionadas à persistência do processo inflamatório decorrente da infecção endodôntica. A complexidade anatômica do sistema de canais radiculares, que inclui ramificações, istmos e áreas de difícil acesso, pode dificultar a adequada redução microbiana e influenciar a resposta dos tecidos periapicais (PANTALEO et al., 2022; BABEER et al., 2024). Nesse sentido, o tratamento endodôntico tem como principal objetivo controlar a infecção por meio da limpeza, desinfecção e obturação do sistema de canais, favorecendo a reparação dos tecidos perirradiculares.

Embora as radiolucências periapicais estejam frequentemente associadas a alterações de origem endodôntica, o diagnóstico baseado exclusivamente em achados clínicos e radiográficos apresenta limitações. O cisto radicular geralmente se manifesta como uma imagem radiolúcida, bem delimitada, circular ou ovalada e relacionada ao ápice dentário; entretanto, tais características não são específicas. Rudman et al. (2022), em análise de 6.704 biópsias periapicais,

identificaram diagnósticos não endodônticos em 2,8% dos casos inicialmente considerados de origem endodôntica, reforçando a importância de uma avaliação criteriosa. Da mesma forma, Carvalho, Estrela e Franco (2021) destacam que a localização periapical de uma radiolucência não é suficiente, isoladamente, para determinar sua etiologia.

Entre as alterações que podem integrar esse diagnóstico diferencial encontra-se o cisto ósseo traumático, também descrito na literatura como cavidade óssea idiopática ou cisto ósseo simples. Trata-se de uma cavidade intraóssea sem revestimento epitelial, cuja etiopatogenia permanece controversa e não depende necessariamente de histórico de trauma. Sua apresentação pode incluir uma imagem radiolúcida bem delimitada, com possível extensão entre as raízes dentárias, podendo mimetizar outras alterações intraósseas. Essa sobreposição de características pode tornar desafiadora a diferenciação entre cisto radicular e cisto ósseo traumático em determinados casos (MARTINS-FILHO et al., 2012; CHRCANOVIC; GOMEZ, 2019; PEREIRA; MONACO; MACEDO, 2025).

A avaliação imaginológica exerce papel fundamental na investigação e no planejamento terapêutico. Atualmente, a Tomografia Computadorizada de Feixe Cônico (TCFC) apresenta papel consagrado no diagnóstico e no planejamento de casos endodônticos e cirúrgicos complexos, por possibilitar a avaliação tridimensional detalhada da verdadeira extensão da lesão óssea e de sua relação precisa com as estruturas anatômicas adjacentes (PATEL et al., 2019). A associação da TCFC aos exames clínicos e radiográficos convencionais amplia a previsibilidade e a precisão da conduta adotada. Contudo, a despeito dos detalhados achados tomográficos, as imagens não substituem a análise histopatológica para estabelecer a natureza definitiva da alteração (PATEL et al., 2019; GLIGA et al., 2023). Nesse cenário, a intervenção cirúrgica assume relevância tanto pela oportunidade de abordagem terapêutica direta e regenerativa quanto pela exploração da cavidade e obtenção de material biológico.

Quanto à conduta terapêutica, o tratamento endodôntico constitui a abordagem de escolha para o controle de alterações periapicais de origem endodôntica, uma vez que atua sobre o fator etiológico. A literatura demonstra que a resolução de alterações compatíveis com cisto radicular pode ocorrer após tratamento endodôntico não cirúrgico (SHELKE et al., 2022). Em estudo clínico prospectivo multicêntrico, Pantaleo et al. (2022) observaram taxa cumulativa de sucesso de cicatrização de 95,4% após dois anos de acompanhamento utilizando uma técnica de limpeza tridimensional. Entretanto, o prognóstico não deve ser relacionado exclusivamente à

dimensão da alteração, uma vez que a influência de seu tamanho varia conforme a modalidade terapêutica e o período de acompanhamento (BASERI et al., 2023).

A cirurgia periapical constitui uma abordagem complementar ao tratamento endodôntico e pode envolver curetagem da região periapical e apicectomia, conforme as características clínicas, endodônticas, anatômicas e imaginológicas do caso. Resultados favoráveis são descritos para a cirurgia endodôntica, especialmente quando adequadamente indicada e planejada (SETZER et al., 2010; CARVALHO; ESTRELA; GARCIA, 2017; NASCIMENTO-MENDES et al., 2019). Além de possibilitar a intervenção direta na região apical, a abordagem cirúrgica pode assumir importância diagnóstica quando permanece dúvida quanto à natureza da alteração, permitindo a exploração da cavidade e, quando indicada, a obtenção de material para análise (PEREIRA; MONACO; MACEDO, 2025). A previsibilidade do procedimento também pode ser influenciada pelas condições dos tecidos duros e por fatores relacionados à técnica empregada (SABETI et al., 2023; PINTO et al., 2020).

Dessa forma, o manejo de alterações osteolíticas periapicais extensas, particularmente em região anterior, requer integração entre avaliação clínica, diagnóstico endodôntico e exames de imagem, considerando tanto a possibilidade de resolução por meio da abordagem endodôntica quanto a indicação de intervenção cirúrgica. A presença de características compatíveis com cisto radicular associadas a achados que também podem ser observados em cisto ósseo traumático exige análise criteriosa para a definição da conduta.

Diante desse cenário, quais critérios clínicos e radiográficos podem justificar a indicação da cirurgia periapical em uma alteração periapical extensa em dentes anteriores, considerando a necessidade de diferenciação entre cisto radicular e cisto ósseo traumático?

Assim, o presente trabalho tem como objetivo relatar o manejo clínico-cirúrgico de uma lesão osteolítica periapical extensa em região anterior, envolvendo a realização de tratamento endodôntico convencional previamente à intervenção cirúrgica, associada à regeneração tecidual guiada, com hipótese diagnóstica de cisto radicular e diagnóstico diferencial de cisto ósseo traumático. Busca-se enfatizar os critérios considerados na tomada de decisão cirúrgica e avaliar o reparo tecidual por meio de proservação clínico-radiográfica.

2 OBJETIVO

2.1 Objetivo geral

Relatar o manejo clínico-cirúrgico de uma lesão osteolítica periapical extensa em região anterior, com realização de tratamento endodôntico convencional previamente à cirurgia periapical, com hipótese diagnóstica de cisto radicular e diagnóstico diferencial de cisto ósseo traumático, enfatizando os critérios para a tomada de decisão cirúrgica e avaliando o reparo tecidual por meio de proservação clínico-radiográfica por período superior a 12 meses.

2.2 Objetivos específicos

a) Descrever os achados clínicos e radiográficos iniciais que fundamentaram as hipóteses diagnósticas e justificaram a indicação da cirurgia periapical.
b) Relatar o protocolo de tratamento endodôntico convencional executado nos elementos dentários envolvidos;
c) Detalhar a abordagem cirúrgica periapical empregada, incluindo a osteotomia, a apicectomia e a curetagem da região afetada;
d) Avaliar o processo de reparo ósseo e a manutenção do quadro assintomático por meio do acompanhamento clínico-radiográfico realizado durante o período de proservação;
e) Discutir as limitações e implicações clínicas decorrentes da ausência do exame histopatológico para a confirmação do diagnóstico definitivo do caso.

3 JUSTIFICATIVA

A realização deste relato de caso justifica-se pela relevância clínica do manejo de lesões osteolíticas periapicais extensas em região anterior, especialmente diante da dificuldade de estabelecer o diagnóstico diferencial entre cisto radicular e cisto ósseo traumático. A definição da conduta terapêutica pode representar um desafio, uma vez que requer a integração de achados clínicos, endodônticos e imaginológicos, além da consideração da possibilidade de tratamento conservador e, quando indicado, de intervenção cirúrgica (RUDMAN et al., 2022; CARVALHO; ESTRELA; GARCIA, 2017).

A utilização conjunta das radiografias periapicais e panorâmica apresenta importância na avaliação e no planejamento de casos extensos, por possibilitar a delimitação das margens da alteração e a análise de sua relação com estruturas anatômicas adjacentes. A associação desses exames contribui para uma tomada de decisão mais precisa e segura diante de alterações periapicais de grandes proporções (PATEL et al., 2019).

A localização em região anterior acrescenta relevância estética e funcional ao caso, considerando a necessidade de preservação dos elementos dentários, do tecido ósseo e das estruturas adjacentes. Nesse sentido, o acompanhamento clínico-radiográfico do reparo tecidual permite verificar a evolução do tratamento e a resposta da região após a intervenção.

A utilização da Tomografia Computadorizada de Feixe Cônico (TCFC) apresenta grande relevância na avaliação de lesões osteolíticas de grande extensão na região anterior da maxila, pois permite delimitar com precisão tridimensional as margens da alteração, o grau de comprometimento cortical e a relação com as raízes dos elementos dentários envolvidos (PATEL et al., 2019). Este relato justifica-se por demonstrar o impacto do diagnóstico por imagem tridimensional no planejamento clínico-cirúrgico integrado de uma lesão periapical extensa, evidenciando como a associação entre o tratamento endodôntico ortógrado, a cirurgia periapical e a regeneração tecidual guiada possibilita a preservação dos elementos dentários e o reparo ósseo de forma previsível e segura.

No âmbito acadêmico, o relato contribui para a discussão sobre o diagnóstico diferencial de lesões periapicais extensas e sobre os critérios envolvidos na escolha entre abordagens conservadoras e cirúrgicas. A descrição da conduta adotada e dos achados observados durante a proservação pode ampliar a compreensão de situações clínicas semelhantes.

Por fim, o caso apresenta contribuição prática ao reunir aspectos diagnósticos, imaginológicos e terapêuticos relevantes para a tomada de decisão em alterações periapicais extensas, podendo auxiliar estudantes e profissionais na avaliação e no planejamento de situações clínicas com características semelhantes.

4 METODOLOGIA

Trata-se de um estudo descritivo e observacional, caracterizado como relato de caso clínico, elaborado a partir do acompanhamento de paciente submetida inicialmente a tratamento endodôntico convencional, seguido de cirurgia periapical para manejo de extensa lesão periapical na região anterior da maxila.

O atendimento foi realizado na Clínica-Escola de Odontologia da Faculdade UNINASSAU – Campus Brasília. Os atendimentos clínicos, o procedimento terapêutico e a proservação clínico-radiográfica ocorreram entre os anos de 2025 e 2026. O caso foi selecionado em razão da relevância clínica e acadêmica apresentada pela lesão periapical extensa, pelo

desafio de diagnóstico diferencial com cisto ósseo traumático e pela necessidade de abordagem endodôntico-cirúrgica, com acompanhamento da evolução pós-operatória.

A coleta de dados foi realizada por meio da análise do prontuário odontológico da paciente, incluindo informações provenientes da anamnese, dos exames clínicos intra e extraorais, dos testes de sensibilidade pulpar, dos exames radiográficos periapicais e dos registros fotográficos obtidos durante as etapas clínicas e cirúrgicas. Foram considerados também os dados relativos ao planejamento terapêutico, ao tratamento endodôntico, ao procedimento cirúrgico e à proservação clínico-radiográfica do caso.

A paciente foi esclarecida sobre a utilização de suas informações clínicas, imagens e registros radiográficos para fins acadêmicos. Após concordância, assinou o Termo de Consentimento Livre e Esclarecido e o termo de autorização para uso de imagem. Para preservar sua privacidade, foram adotadas medidas de confidencialidade e anonimização dos dados pessoais apresentados no relato.

A fundamentação teórica foi elaborada a partir de busca bibliográfica realizada entre março e setembro de 2026 nas bases de dados PubMed, SciELO, Google Scholar e Biblioteca Virtual em Saúde, incluindo LILACS. Foram utilizados descritores cadastrados nos vocabulários Medical Subject Headings e Descritores em Ciências da Saúde, nos idiomas português e inglês: Radicular Cyst (Cisto Radicular), Traumatic Bone Cyst (Cisto Ósseo Traumático), Periapical Surgery (Cirurgia Periapical) e Differential Diagnosis (Diagnóstico Diferencial).

Não foi delimitado período específico de publicação. Foram incluídos estudos relacionados ao diagnóstico diferencial e ao tratamento de lesões periapicais, cistos radiculares, cisto ósseo traumático, cirurgia periapical e tratamento endodôntico associado à abordagem cirúrgica. Foram excluídas publicações sem relação direta com o tema e estudos duplicados.

5 RELATO DO CASO CLÍNICO

Paciente do sexo feminino, 52 anos, procurou atendimento odontológico na Clínica-Escola de Odontologia da UNINASSAU - Brasília, tendo como queixa principal dor na região anterior da maxila, descrita como “dor no buço, do lado esquerdo, abaixo do nariz”, associada à dor durante a mastigação. Na anamnese, relatou histórico de Hipertensão Arterial Sistêmica e Diabetes Mellitus, em uso contínuo de Losartana Potássica (50 mg/dia), Indapamida (1,5

mg/dia) e Metformina (500 mg/dia). Negou tabagismo e relatou etilismo social uma vez por semana. Também referiu hábito parafuncional de ranger e/ou apertar os dentes.

No exame físico intraoral e imaginológico, identificou-se extensa lesão radiolúcida na região periapical dos elementos 21 e 22. Os testes de sensibilidade pulpar ao frio apresentaram resposta caracterizada por dor aguda, intensa e prolongada (persistente) nos elementos 21 e 22. Entretanto, a decisão terapêutica não foi baseada exclusivamente nesse parâmetro, uma vez que os testes de sensibilidade devem ser interpretados em conjunto com os achados clínicos e radiográficos e com o planejamento integral do caso.

Figura 1 – Tomografia computadorizada de feixe cônico inicial, evidenciando a extensa alteração óssea na região dos elementos 21 e 22

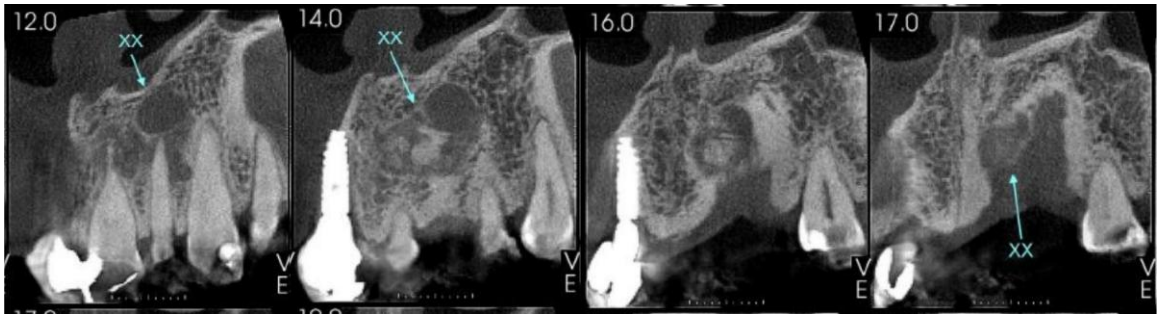

(A) corte coronal 12.0; (B) corte coronal 14.0; (C) corte coronal 16.0; (D) corte coronal 17.0

Fonte: Elaborado pelos autores, a partir de imagens do prontuário da paciente (2025).

Diante desses achados, foi considerada a hipótese diagnóstica de cisto radicular, tendo como diagnóstico diferencial o cisto ósseo traumático. Considerando a sintomatologia apresentada, a extensa alteração periapical, a necessidade de controle do possível fator endodôntico associado e o planejamento da abordagem cirúrgica, optou-se pela realização de tratamento endodôntico convencional dos elementos 21 e 22, concluído previamente à intervenção cirúrgica periapical.

Figura 2 – Reconstrução tridimensional da região anterior da maxila, evidenciando a extensão da alteração óssea



Fonte: Elaborado pelos autores, a partir de imagens do prontuário da paciente (2025).

O tratamento endodôntico do elemento 21 foi iniciado no dia 1º de maio de 2025, sob anestesia local com Lidocaína a 2% associada à Epinefrina 1:100.000 e isolamento absoluto. Realizou-se acesso palatino, com forma de conveniência triangular de base para incisal, seguido do alargamento dos terços cervical e médio com brocas Gates-Glidden nº 4, nº 3 e nº 2. A odontometria estabeleceu comprimento real de trabalho (CRT) de 23 mm.

O preparo químico-mecânico foi realizado por meio de instrumentação mecanizada e manual, associado à irrigação com Clorexidina gel a 2%, soro fisiológico estéril a 0,9% e EDTA a 17%. Como medicação intracanal, utilizou-se hidróxido de cálcio (UltraCal®), seguido de selamento coronário com Cimento de Ionômero de Vidro (CIV).

Em 09 de maio de 2025, concluiu-se a obturação do elemento 21 pela técnica de condensação lateral, utilizando cimento endodôntico e cones de guta-percha. Após o procedimento, realizou-se a limpeza da câmara pulpar e o selamento com CIV.

Na mesma data, iniciou-se o tratamento endodôntico do elemento 22, seguindo protocolo químico-mecânico semelhante e utilizando hidróxido de cálcio (UltraCal®) como medicação intracanal. O comprimento real de trabalho estabelecido foi de 22 mm. A finalização e obturação ocorreram em 16 de maio de 2025. Em 20 de maio de 2025, foi realizado ajuste oclusal, acabamento e polimento dos elementos envolvidos.

A avaliação por meio dos cortes tomográficos parassagitais (Figura 3) permitiu analisar individualmente o comprometimento periapical e a relação do sistema de canais radiculares dos elementos 21 e 22 com a lesão osteolítica. A visualização detalhada das raízes e da descontinuidade óssea nos planos tomográficos contribuiu para a avaliação da região periapical e para o planejamento da intervenção cirúrgica complementar.

Figura 3 – Cortes tomográficos parassagitais evidenciando o comprometimento periapical dos elementos 21 e 22

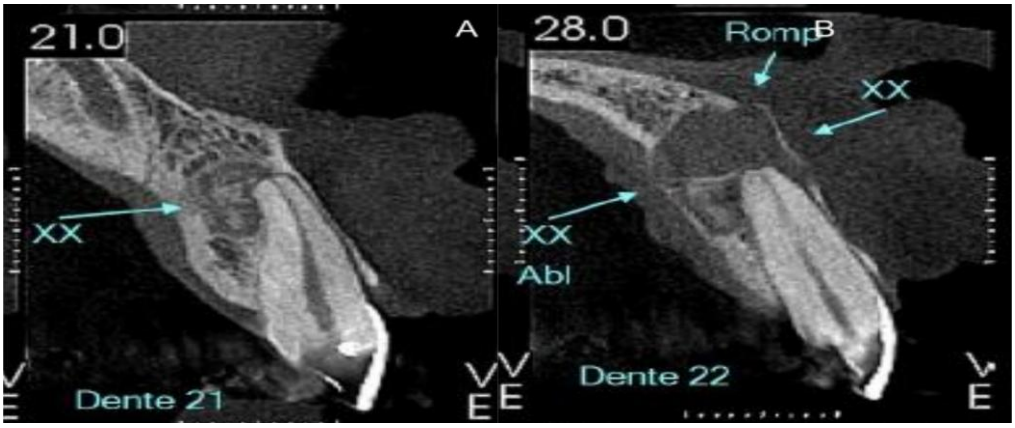

(A) Corte parassagital do elemento 21 demonstrando a relação entre a raiz dentária e a extensão da lesão osteolítica; (B) Corte parassagital do elemento 22 evidenciando o rompimento da tábua óssea cortical na região periapical.

Fonte: Elaborado pelos autores, a partir de imagens do prontuário da paciente (2025).

Em 31 de maio de 2025, foi realizada a abordagem cirúrgica da lesão periapical. Inicialmente, procedeu-se à antissepsia intraoral com Clorexidina a 0,12% e extraoral com Clorexidina a 2%. Em seguida, realizou-se anestesia infiltrativa local e bloqueio dos nervos alveolar superior anterior e nasopalatino, utilizando Lidocaína a 2% com Epinefrina 1:100.000, totalizando dois tubetes anestésicos. O acesso cirúrgico foi obtido por meio de incisão intrassulcular associada a incisão relaxante, seguida de descolamento mucoperiósteo com descolador de Molt nº 2-4. Posteriormente, realizou-se osteotomia para exposição da área afetada.

Após a exposição, foi realizada apicectomia dos elementos 21 e 22, seguida de curetagem minuciosa do tecido presente na região, utilizando cureta de Lucas nº 86.

Figura 4 – Aspecto transoperatório do defeito ósseo após a abordagem cirúrgica e curetagem da região periapical dos elementos 21 e 22

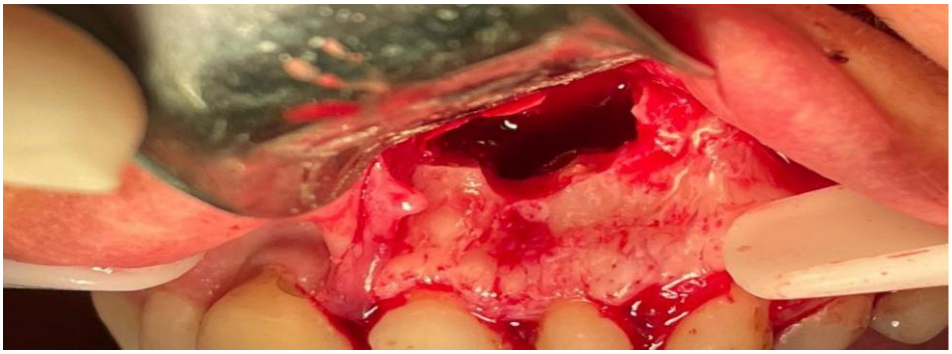

Fonte: Elaborado pelos autores, a partir de registro fotográfico do procedimento (2025).

O defeito ósseo foi posteriormente preenchido com enxerto de matriz mineral óssea bovina (Lumina-Bone®), reidratado em solução fisiológica a 0,9%, e recoberto por membrana biológica bovina (Lumina-Coat®), também reidratada em solução fisiológica a 0,9%. Ao final do procedimento, realizou-se a síntese tecidual com fio de nylon 4-0, utilizando pontos simples e em X.

Figura 5 – Preenchimento do defeito ósseo com matriz mineral óssea bovina durante a cirurgia periapical



Fonte: Elaborado pelos autores, a partir de registro fotográfico do procedimento (2025).

O material removido durante a intervenção foi entregue à paciente para encaminhamento e realização do exame anatomopatológico; entretanto, a paciente não levou a amostra para que a análise fosse realizada. Dessa forma, não foi obtido o resultado anatomopatológico, impossibilitando a confirmação histopatológica da hipótese diagnóstica. Assim, a interpretação do caso permaneceu fundamentada nos achados clínicos e radiográficos.

Após o procedimento, a paciente foi acompanhada regularmente durante o período de proservação, por meio de consultas presenciais e comunicação remota. O acompanhamento teve como finalidade verificar a evolução clínica, a presença ou ausência de dor e possíveis intercorrências pós-operatórias, além de orientar quanto à manutenção dos cuidados necessários. Exames radiográficos foram realizados em diferentes momentos do período pós-operatório, permitindo acompanhar longitudinalmente a evolução da área tratada.

Aproximadamente três meses após a cirurgia, foi obtida radiografia panorâmica associada a imagens periapicais da região dos elementos 21 e 22. Esses exames foram utilizados para avaliar a evolução da área submetida à intervenção e estabelecer comparação com os registros posteriores.

Figura 6 – Acompanhamento radiográfico após três meses da intervenção cirúrgica

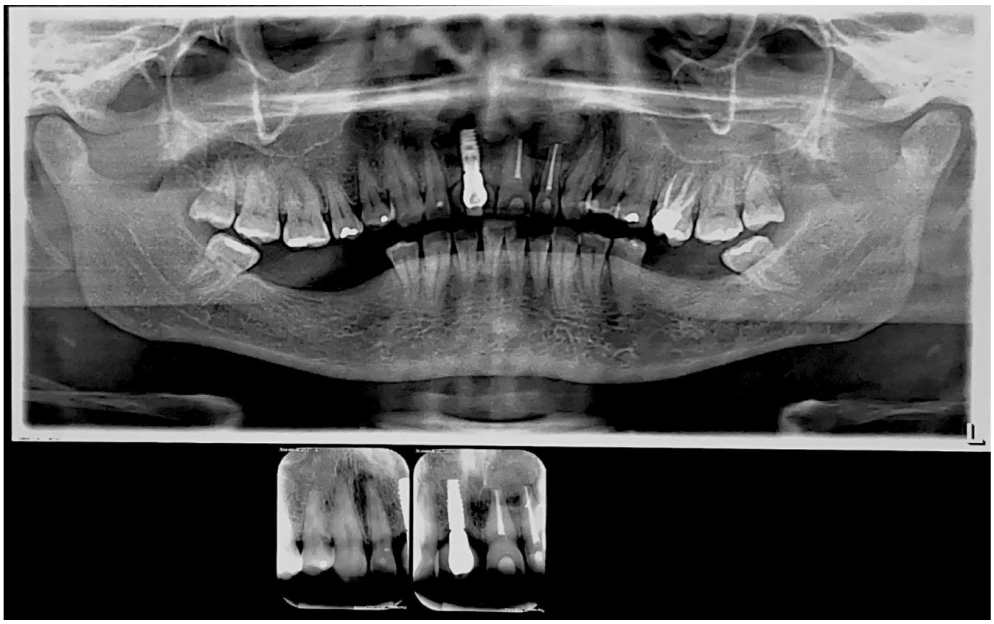

Fonte: Elaborado pelos autores, a partir de imagens do prontuário da paciente (2025).

Em 28 de outubro de 2025, aproximadamente cinco meses após a cirurgia, realizou-se novo exame radiográfico. A avaliação permitiu acompanhar a evolução da região periapical dos elementos 21 e 22 em comparação ao registro anterior.

Figura 7 – Acompanhamento radiográfico cinco meses após a intervenção cirúrgica



Fonte: Elaborado pelos autores, a partir de imagens do prontuário da paciente (2025).

Em 01 de setembro de 2026, aproximadamente quinze meses após a intervenção cirúrgica, foi realizado novo exame radiográfico **(Figura 8)**. A comparação longitudinal dos registros evidenciou evolução progressiva do aspecto radiográfico da área anteriormente acometida, com maior organização do padrão ósseo na região periapical dos elementos 21 e 22.

Figura 8 – Acompanhamento radiográfico aproximadamente quinze meses após a intervenção cirúrgica



Fonte: Elaborado pelos autores, a partir de imagens do prontuário da paciente (2026).

Durante a proservação, a paciente manteve contato regular com a equipe por meio do aplicativo de mensagens, sem relato de novas queixas de dor ou intercorrências. A evolução clínica, associada aos achados radiográficos, indicou progressão favorável do processo de reparo na área submetida à intervenção.

6 DISCUSSÃO

O desfecho clínico-radiográfico favorável observado no presente caso demonstra evolução satisfatória após abordagem combinada no manejo de lesões periapicais extensas. A opção por realizar o tratamento endodôntico convencional nos elementos 21 e 22, previamente à intervenção cirúrgica, encontra respaldo consolidado na literatura, uma vez que a eliminação da infecção do sistema de canais radiculares é pré-requisito indispensável para a cicatrização dos tecidos periapicais (SHELKE et al., 2022; PANTALEO et al., 2022). O protocolo executado abrangeu preparo químico-mecânico, irrigação, medicação intracanal à base de hidróxido de cálcio e posterior obturação dos canais radiculares, assegurando o controle do fator endodôntico antes da abordagem cirúrgica complementar.

Entretanto, neste caso, a abordagem endodôntica não foi considerada suficiente para encerrar o tratamento, sendo indicada posteriormente a intervenção cirúrgica. Essa decisão

esteve relacionada à integração dos achados clínicos e radiográficos observados desde a avaliação inicial. A paciente apresentava dor na região anterior da maxila, inclusive durante a mastigação, associada a uma extensa imagem radiolúcida periapical envolvendo os elementos 21 e 22. Embora a extensão da alteração tenha sido considerada no planejamento, a literatura ressalta que o tamanho radiográfico, isoladamente, não deve determinar a escolha da modalidade terapêutica, visto que alterações extensas também podem apresentar reparo após tratamento endodôntico não cirúrgico (BASERI et al., 2023).

Assim, a indicação cirúrgica no presente caso esteve relacionada não apenas à dimensão da imagem, mas também à necessidade de acesso direto à região periapical, remoção do tecido alterado e possibilidade de obtenção de material para exame anatomopatológico, diante da incerteza quanto à natureza da alteração, visando ao diagnóstico.

Outro aspecto relevante foi a dificuldade de estabelecer o diagnóstico diferencial. As características radiográficas observadas permitiram formular inicialmente a hipótese de cisto radicular; entretanto, uma imagem radiolúcida periapical não possibilita, em todos os casos, determinar com segurança a natureza histopatológica da alteração. Diferentes condições odontogênicas e não odontogênicas podem apresentar características semelhantes nos exames de imagem, tornando a correlação entre os achados clínicos e radiográficos fundamental para o planejamento terapêutico (CARVALHO; ESTRELA; FRANCO, 2021; GLIGA et al., 2023). Nesse contexto, o cisto ósseo traumático foi considerado como diagnóstico diferencial, reforçando a necessidade de uma avaliação criteriosa antes da definição da conduta.

Essa limitação diagnóstica encontra respaldo nos achados de Rudman et al. (2022), que, ao analisarem uma ampla série de biópsias periapicais, identificaram casos nos quais a interpretação clínica e radiográfica inicial não correspondia ao diagnóstico definitivo. Esses resultados reforçam que, embora os exames de imagem sejam essenciais para a avaliação e o planejamento, seus achados não devem ser considerados suficientes para estabelecer isoladamente a natureza histopatológica de uma alteração. No presente relato, a ausência de análise anatomopatológica impediu a confirmação histológica da hipótese de cisto radicular e a exclusão definitiva do cisto ósseo traumático. Dessa maneira, a cirurgia adquiriu relevância não apenas terapêutica, mas também diagnóstica, ao possibilitar a exploração direta da área e a remoção do tecido presente.

A intervenção cirúrgica compreendeu osteotomia, apicectomia dos elementos 21 e 22 e curetagem da área afetada. A cirurgia periapical possibilita o acesso direto à região apical e a

remoção de tecidos alterados, constituindo alternativa ou complemento ao tratamento endodôntico convencional em situações nas quais a intervenção direta se mostra necessária (CARVALHO; ESTRELA; GARCIA, 2017; SETZER et al., 2010; PINTO et al., 2020). No caso relatado, a realização do procedimento após a conclusão do tratamento dos canais permitiu associar o controle do sistema endodôntico à abordagem da região periapical.

Após a curetagem, o defeito ósseo foi preenchido com matriz mineral óssea bovina e recoberto por membrana biológica bovina. A utilização desses biomateriais esteve relacionada à dimensão do defeito resultante da intervenção e à proposta de favorecer o reparo tecidual. A literatura descreve o emprego de técnicas de regeneração tecidual guiada, incluindo a associação de enxertos ósseos e membranas, como recursos adjuvantes à cirurgia endodôntica em determinados defeitos periapicais. Revisões sistemáticas e metanálises demonstram resultados favoráveis para algumas modalidades regenerativas, embora sua efetividade possa variar de acordo com características do defeito, biomaterial empregado e protocolo cirúrgico adotado (TSESIS et al., 2011; ZUBIZARRETA-MACHO et al., 2022; SABETI et al., 2025). Nesse sentido, a utilização do enxerto e da membrana integrou o planejamento cirúrgico como medida adjuvante voltada ao reparo do defeito ósseo e à recuperação dos tecidos envolvidos.

Durante o período de proservação, foram realizadas avaliações clínicas presenciais, exames radiográficos e acompanhamento remoto por meio de contatos regulares com a paciente. Não foram relatadas novas queixas de dor durante o período de acompanhamento, enquanto os exames radiográficos demonstraram progressão do reparo na região submetida à intervenção.

A evolução observada é compatível com resultados descritos na literatura para tratamentos que associam a abordagem endodôntica à cirurgia periapical. Estudos sobre cirurgia endodôntica demonstram resultados favoráveis de reparo quando os fatores relacionados ao sistema de canais radiculares e à intervenção apical são adequadamente controlados (SETZER et al., 2010; PINTO et al., 2020). No caso apresentado, a ausência de dor durante a proservação e a progressão do padrão radiográfico constituíram os principais parâmetros utilizados para acompanhar a resposta ao tratamento. Entretanto, esses achados devem ser interpretados como evidências de evolução clínica e radiográfica favorável, e não como confirmação da natureza histopatológica da alteração inicialmente diagnosticada.

A ausência de exame anatomopatológico constitui, portanto, uma limitação importante deste relato. O material removido durante a cirurgia foi entregue à paciente para encaminhamento e realização do exame anatomopatológico; entretanto, a paciente não levou a

amostra para que a análise fosse realizada. Consequentemente, não foi possível obter o resultado anatomopatológico, confirmar histologicamente a hipótese de cisto radicular nem excluir definitivamente o diagnóstico diferencial de cisto ósseo traumático. Essa limitação deve ser considerada na interpretação deste caso específico, sobretudo diante da possibilidade de diferentes alterações apresentarem características radiográficas semelhantes. Assim, embora a evolução clínica e imaginológica tenha sido favorável, não é possível estabelecer uma relação entre o reparo observado e uma confirmação histopatológica específica da alteração.

A realização da Tomografia Computadorizada de Feixe Cônico (TCFC) no caso clínico teve papel importante no planejamento terapêutico. A literatura destaca sua utilidade em casos endodônticos complexos, especialmente quando os exames radiográficos convencionais fornecem informações insuficientes, permitindo melhor avaliação da extensão das alterações e de sua relação com as estruturas anatômicas adjacentes (PATEL et al., 2019). No presente relato, o exame tomográfico inicial evidenciou com clareza a amplitude do defeito osteolítico na região dos elementos 21 e 22 (Figuras 1 e 2), contribuindo para o planejamento da cirurgia periapical e da regeneração tecidual guiada após a realização do tratamento endodôntico convencional.

Diante dos achados apresentados, o caso evidencia a importância de uma avaliação individualizada de lesões periapicais extensas, considerando não apenas sua dimensão radiográfica, mas também a sintomatologia, a localização, os achados clínicos e imaginológicos, a hipótese diagnóstica e a necessidade de intervenção direta. A associação entre tratamento endodôntico e cirurgia periapical permitiu abordar o sistema de canais radiculares e a região periapical, enquanto o uso de biomaterial e membrana integrou a estratégia de reparo do defeito ósseo. A proservação demonstrou evolução clínica e radiográfica favorável ao longo de aproximadamente quinze meses, embora a ausência do exame anatomopatológico impeça a confirmação definitiva da natureza da alteração.

7 CONSIDERAÇÕES FINAIS

O presente relato descreveu o manejo de uma extensa lesão osteolítica periapical envolvendo os elementos 21 e 22, com hipótese diagnóstica de cisto radicular e cisto ósseo traumático como diagnóstico diferencial. A abordagem terapêutica compreendeu inicialmente a realização de tratamento endodôntico convencional, seguido de cirurgia periapical associada à utilização de matriz mineral óssea bovina e membrana biológica bovina para o manejo do defeito ósseo.

A indicação cirúrgica foi estabelecida a partir da análise integrada dos achados clínicos e radiográficos, considerando as necessidades terapêuticas e a dificuldade de caracterização da alteração por meio dos exames disponíveis. Ressalta-se que a extensão radiográfica, isoladamente, não constitui critério suficiente para determinar a necessidade de intervenção cirúrgica.

Durante a proservação, observou-se evolução clínica favorável, caracterizada pela ausência de novas queixas de dor, associada à progressão do reparo radiográfico na área tratada. O acompanhamento clínico e imaginológico permitiu monitorar a resposta ao tratamento ao longo de aproximadamente quinze meses.

A ausência de exame anatomopatológico do material removido constituiu a principal limitação do relato, impossibilitando a confirmação histopatológica da hipótese de cisto radicular e a exclusão definitiva do diagnóstico diferencial de cisto ósseo traumático. Dessa forma, os achados devem ser interpretados considerando-se essa limitação.

Conclui-se que a abordagem integrada, envolvendo tratamento endodôntico, intervenção cirúrgica periapical e regeneração tecidual guiada, apresentou evolução clínica e radiográfica favorável no caso relatado. A experiência reforça a importância da avaliação individualizada de alterações periapicais extensas e da integração entre os achados clínicos, imaginológicos e terapêuticos para a definição da conduta. Em situações nas quais os exames convencionais não permitem caracterização suficiente da alteração, a abordagem cirúrgica pode assumir relevância tanto terapêutica quanto no esclarecimento diagnóstico, embora a confirmação da natureza da lesão dependa da análise histopatológica quando indicada.

Estudos futuros, envolvendo maior número de casos, confirmação histopatológica e períodos de acompanhamento mais prolongados, poderão contribuir para ampliar o conhecimento sobre os critérios relacionados à indicação cirúrgica e sobre os resultados das diferentes estratégias de tratamento aplicadas a lesões periapicais extensas.

REFERÊNCIAS

BABEER, A.; BUKHARI, S.; ALREHAILI, R.; KARABUCAK, B.; KOO, H. Microrobotics in endodontics: A perspective. **International Endodontic Journal**, v. 57, n. 7, p. 861-871, 2024. DOI: 10.1111/iej.14082.

BASERI, M.; RADMAND, F.; MILANI, A. S.; GAVGANI, L. F.; SALEHNIA, F.; DIANAT, O. The effect of periapical lesion size on the success rate of different endodontic treatments: a systematic review and meta-analysis. **Evidence-Based Dentistry**, v. 24, n. 1, p. 43, 2023. DOI: 10.1038/s41432-023-00851-1.

CARVALHO, D. C. O.; ESTRELA, C. B.; GARCIA, R. R. Cirurgia periapical na complementação do retratamento endodôntico: relato de um caso clínico. **Journal of Health Sciences Institute**, v. 35, n. 2, p. 137-141, 2017.

CARVALHO, S. P.; ESTRELA, C.; FRANCO, E. V. Clinical differential diagnosis between nonodontogenic and endodontic radiolucent lesions in periapical location: a critical review. **Iranian Endodontic Journal**, v. 16, n. 3, p. 150-157, 2021. DOI: 10.22037/iej.v16i3.32572.

CHRCANOVIC, B. R.; GOMEZ, R. S. Idiopathic bone cavity of the jaws: an updated analysis of the cases reported in the literature. **International Journal of Oral and Maxillofacial Surgery**, v. 48, n. 7, p. 886-894, 2019. DOI: 10.1016/j.ijom.2019.02.001.

GLIGA, A.; IMRE, M.; GRANDINI, S.; MARRUGANTI, C.; GAETA, C.; BODNAR, D.; DIMITRIU, B. A.; FOSCHI, F. The limitations of periapical X-ray assessment in endodontic diagnosis: a systematic review. **Journal of Clinical Medicine**, v. 12, n. 14, p. 4647, 2023. DOI: 10.3390/jcm12144647.

MARTINS-FILHO, P. R. S.; SANTOS, T. S.; ARAÚJO, V. L. C.; SANTOS, J. S.; ANDRADE, E. S. S.; SILVA, L. C. F. Traumatic bone cyst of the mandible: a review of 26 cases. **Brazilian Journal of Otorhinolaryngology**, v. 78, n. 2, p. 16-21, 2012. DOI: 10.1590/S1808-86942012000200004.

NADAL, P. W. **Cisto periapical inflamatório de grande proporção: u**m desafio diagnóstico. 2019. Trabalho de Conclusão de Curso (Graduação em Odontologia) – Faculdade de Odontologia, Universidade Federal do Rio Grande do Sul, Porto Alegre, 2019.

NASCIMENTO-MENDES, C. A.; SILVA, C. C.; REDOVAL, F. M. S.; REZENDE, G. C.; MENDES, R. C. Tratamento cirúrgico de lesão periapical persistente: relato de caso. **Unifunec Ciências da Saúde e Biológicas**, v. 3, n. 5, p. 1-14, 2019. DOI: 10.24980/ucsb.v3i5.3415.

PANTALEO, G. et al. Two-Year Healing Success Rates after Endodontic Treatment Using 3D Cleaning Technique: A Prospective Multicenter Clinical Study. **Journal of Clinical Medicine**, v. 11, n. 20, p. 6213, 2022. DOI: 10.3390/jcm11206213.

PATEL, S. et al. Cone beam computed tomography in Endodontics - a review of the literature. **International Endodontic Journal**, v. 52, n. 8, p. 1138-1152, 2019. DOI: 10.1111/iej.13115.

PEREIRA, A. C. A. L.; MONACO, N. F.; MACEDO, R. G. Cisto ósseo traumático com abordagem endo-cirúrgica: um relato de caso. **Revista Odontológica do Brasil Central**, v. 34, n. 93, p. 61-73, 2025. DOI: 10.36065/robrac.v34i93.1699.

PINTO, D.; MARQUES, A.; PEREIRA, J. F.; PALMA, P. J.; SANTOS, J. M. Long-term prognosis of endodontic microsurgery: a systematic review and meta-analysis. **Medicina**, v. 56, n. 9, p. 447, 2020. DOI: 10.3390/medicina56090447.

RUDMAN, J. et al. Prevalence of Nonendodôntic Diagnoses in Periapical Biopsies: A 6-year Institutional Experience. **Journal of Endodontics**, v. 48, n. 10, p. 1257-1262, 2022. DOI: 10.1016/j.joen.2022.07.003.

SABETI, M.; IHSAN, M. S.; KHARAT, P.; AZARPAZHOOH, A. The effect of hard tissue defects on the clinical outcome of endodontic microsurgery: a systematic review and meta-analysis. **Clinical Oral Investigations**, v. 27, n. 12, p. 7079-7089, 2023. DOI: 10.1007/s00784-023-05341-3.

SABETI, M.; BLACK, N.; RAMAZANI, M.; ZARENEJADDIVKOLAHEI, N.; MOOZAZADEH, M. Optimizing endodontic surgery: a systematic review of guided tissue regeneration, grafting, and platelet concentrates vs. no intervention. **Dentistry Journal**, v. 13, n. 3, p. 91, 2025. DOI: 10.3390/dj13030091.

SETZER, F. C.; SHAH, S. B.; KOHLI, M. R.; KARABUCAK, B.; KIM, S. Outcome of endodontic surgery: a meta-analysis of the literature—Part 1: comparison of traditional root-end surgery and endodontic microsurgery. **Journal of Endodontics**, v. 36, n. 11, p. 1757-1765, 2010. DOI: 10.1016/j.joen.2010.08.007 .

SHELKE, Sumedh; TANDIL, Yogesh; TEKAM, Deepashri; SONI, Nikhil Gopaldas; SAHU, Nikhilesh. Tratamento de cisto periapical (cisto radicular): uma abordagem endodôntica não cirúrgica. **International Journal of Applied Dental Sciences**, v. 8, n. 3, p. 17-22, 2022. DOI: 10.22271/oral.2022.v8.i3a.1574.

TSESIS, I.; ROSEN, E.; TAMSE, A.; TASCHIERI, S.; DEL FABBRO, M. Effect of guided tissue regeneration on the outcome of surgical endodontic treatment: a systematic review and meta-analysis. **Journal of Endodontics**, v. 37, n. 8, p. 1039-1045, 2011. DOI: 10.1016/j.joen.2011.05.016.

ZUBIZARRETA-MACHO, Á.; TOSIN, R.; TOSIN, F.; VELASCO BOHÓRQUEZ, P.; SAN HIPÓLITO MARÍN, L.; MONTIEL-COMPANY, J. M.; MENA-ÁLVAREZ, J.; HERNÁNDEZ MONTERO, S. Influence of guided tissue regeneration techniques on the success rate of healing of surgical endodontic treatment: a systematic review and network meta-analysis. **Journal of Clinical Medicine**, v. 11, n. 4, p. 1062, 2022. DOI: 10.3390/jcm11041062.

ANEXOS

ANEXO A – Termo de consentimento livre e esclarecido

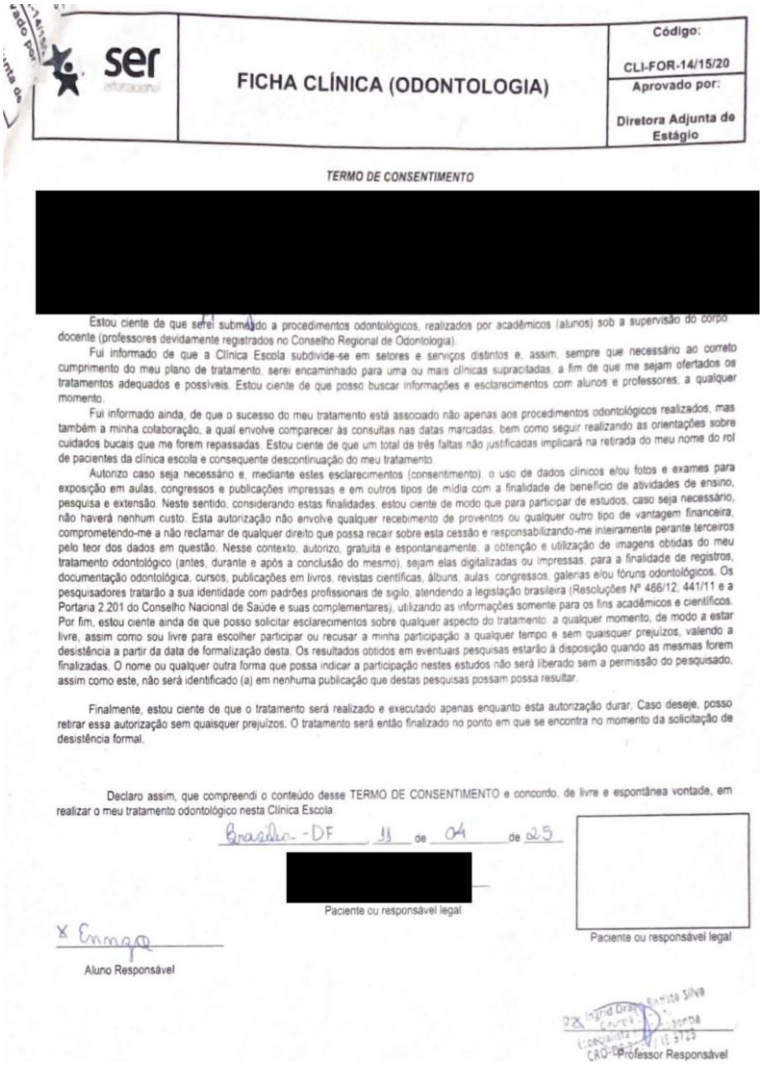

ser

FICHA CLÍNICA (ODONTOLOGIA)

Código: CLI-FOR-14/15/20
Aprovado por: Diretora Adjunta de Estágio

TERMO DE CONSENTIMENTO

[redacted]

Estou ciente de que serei submetido a procedimentos odontológicos, realizados por acadêmicos (alunos) sob a supervisão do corpo docente (professores devidamente registrados no Conselho Regional de Odontologia).

Fui informado de que a Clínica Escola subdivide-se em setores e serviços distintos e, assim, sempre que necessário ao correto cumprimento do meu plano de tratamento, serei encaminhado para uma ou mais clínicas supracitadas, a fim de que me sejam ofertados os tratamentos adequados e possíveis. Estou ciente de que posso buscar informações e esclarecimentos com alunos e professores, a qualquer momento.

Fui informado ainda, de que o sucesso do meu tratamento está associado não apenas aos procedimentos odontológicos realizados, mas também a minha colaboração, a qual envolve comparecer às consultas nas datas marcadas, bem como seguir realizando as orientações sobre cuidados bucais que me forem repassadas. Estou ciente de que um total de três faltas não justificadas implicará na retirada do meu nome do rol de pacientes da clínica escola e consequente descontinuação do meu tratamento.

Autorizo caso seja necessário e, mediante estes esclarecimentos (consentimento), o uso de dados clínicos e/ou fotos e exames para exposição em aulas, congressos e publicações impressas e em outros tipos de mídia com a finalidade de benefício de atividades de ensino, pesquisa e extensão. Neste sentido, considerando estas finalidades, estou ciente de modo que para participar de estudos, caso seja necessário, não haverá nenhum custo. Esta autorização não envolve qualquer recebimento de proventos ou qualquer outro tipo de vantagem financeira, comprometendo-me a não reclamar de qualquer direito que possa recair sobre esta cessão e responsabilizando-me inteiramente perante terceiros pelo teor dos dados em questão. Nesse contexto, autorizo, gratuita e espontaneamente, a obtenção e utilização de imagens obtidas do meu tratamento odontológico (antes, durante e após a conclusão do mesmo), sejam elas digitalizadas ou impressas, para a finalidade de registros, documentação odontológica, cursos, publicações em livros, revistas científicas, álbuns, aulas, congressos, galerias e/ou fóruns odontológicos. Os pesquisadores tratarão a sua identidade com padrões profissionais de sigilo, atendendo a legislação brasileira (Resoluções Nº 466/12, 441/11 e a Portaria 2.201 do Conselho Nacional de Saúde e suas complementares), utilizando as informações somente para os fins acadêmicos e científicos. Por fim, estou ciente ainda de que posso solicitar esclarecimentos sobre qualquer aspecto do tratamento, a qualquer momento, de modo a estar livre, assim como sou livre para escolher participar ou recusar a minha participação a qualquer tempo e sem quaisquer prejuízos, valendo a desistência a partir da data de formalização desta. Os resultados obtidos em eventuais pesquisas estarão à disposição quando as mesmas forem finalizadas. O nome ou qualquer outra forma que possa indicar a participação nestes estudos não será liberado sem a permissão do pesquisado, assim como este, não será identificado (a) em nenhuma publicação que destas pesquisas possam possa resultar.

Finalmente, estou ciente de que o tratamento será realizado e executado apenas enquanto esta autorização durar. Caso deseje, posso retirar essa autorização sem quaisquer prejuízos. O tratamento será então finalizado no ponto em que se encontra no momento da solicitação de desistência formal.

Declaro assim, que compreendi o conteúdo desse TERMO DE CONSENTIMENTO e concordo, de livre e espontânea vontade, em realizar o meu tratamento odontológico nesta Clínica Escola.

Brasília - DF 11 de 04 de 25

[redacted]

Paciente ou responsável legal

Paciente ou responsável legal

Aluno Responsável

Professor Responsável