doi.org/10.51891/rease.v12i11.32796

INSTRUMENTAÇÃO MECANIZADA POR DISCENTE DE GRADUAÇÃO EM ENDODONTIA: RELATO CLÍNICO-PEDAGÓGICO DE UM MOLAR INFERIOR

Hollane da Silva Correia[1]
Cláudio da Silva Braga[2]
Ingrid Drago Batista Vieira[3]

RESUMO: Este trabalho descreve a aplicação supervisionada de um sistema de instrumentação mecanizada de níquel-titânio por uma discente de graduação durante o tratamento endodôntico do elemento 37. Trata-se de um relato de caso clínico-pedagógico, de abordagem descritiva e qualitativa, baseado em registros do prontuário, radiografias periapicais e anotações de diário de campo. O procedimento foi realizado sob supervisão docente, sem intercorrências operatórias documentadas, e a paciente relatou ausência de dor no retorno de sete dias. Por se limitar a uma única operadora e a um único caso, o estudo não permite comparar técnicas, mensurar uma curva de aprendizado ou generalizar segurança, eficiência ou superioridade clínica. A contribuição do relato é exploratória: documentar decisões técnicas e aspectos pedagógicos que possam orientar estudos posteriores com amostras maiores, medidas objetivas e acompanhamento prolongado.

Palavras-chave: Endodontia. Instrumentação mecanizada. Ensino odontológico. Níquel-titânio. Relato de caso.

ABSTRACT: This study describes the supervised use of a nickel-titanium mechanized instrumentation system by an undergraduate dental student during endodontic treatment of tooth 37. This clinical-pedagogical case report employed a descriptive and qualitative approach based on dental records, periapical radiographs, and field-diary notes. The procedure was performed under continuous faculty supervision, with no documented operative complications, and the patient reported no pain at the seven-day follow-up. Because the study involves a single operator and one clinical case, it does not allow comparisons between techniques, measurement of a learning curve, or generalization regarding safety, efficiency, or clinical superiority. Its exploratory contribution is to document technical decisions and pedagogical aspects that may guide future research involving larger samples, objective measurements, and longer follow-up periods.

Keywords: Endodontics. Mechanized instrumentation. Dental education. Nickel-titanium. Case report.

[1] Discente do 10º período do curso de graduação em Odontologia e autora do trabalho. Faculdade Uninassau.
[2]Orientador. Docente da instituição, especialista em Endodontia,Faculdade Uninassau.
[3]Docente da disciplina de Trabalho de Conclusão de Curso II (TCC II) da Faculdade Uninassau.

1. INTRODUÇÃO

A endodontia contemporânea passa por uma constante evolução tecnológica, pautada no desenvolvimento de protocolos que buscam integrar a precisão técnica à previsibilidade clínica, visando ao bem-estar do paciente. Tradicionalmente, o preparo do sistema de canais radiculares baseou-se no uso de instrumentos manuais de aço inoxidável.

No ambiente acadêmico, o aprendizado da instrumentação manual é importante para o desenvolvimento da sensibilidade tátil e para a compreensão da anatomia interna dos canais. Entretanto, a maior rigidez dos instrumentos de aço inoxidável exige controle cuidadoso durante o preparo de canais curvos, devido ao risco de alterações da trajetória original. Em comparação, instrumentos mecanizados de níquel-titânio apresentam maior flexibilidade e podem favorecer a manutenção da forma do canal em condições laboratoriais, embora os resultados dependam da anatomia, da técnica e do treinamento do operador (SANTOS; BUSARELLO; RODRIGUES, 2023; BENEVIDES et al., 2024).

Como alternativa complementar a esse cenário, a introdução das ligas de níquel-titânio (NiTi) expandiu as possibilidades da prática endodôntica. Esses instrumentos apresentam propriedades como superelasticidade, memória de forma e flexibilidade, características relevantes para o preparo de canais curvos e para o gerenciamento de variações anatômicas (SANTOS; BUSARELLO; RODRIGUES, 2023). A instrumentação mecanizada também passou a integrar a rotina endodôntica por meio de sistemas com cinemática rotatória contínua ou reciprocante (SANTOS, 2025). No ensino de graduação, porém, sua contribuição deve ser analisada em função do treinamento, da supervisão e dos critérios utilizados para avaliar o desempenho discente.

A literatura sobre instrumentação mecanizada na graduação sugere que sistemas de níquel-titânio podem modificar o tempo de execução e a manutenção da forma do canal em condições laboratoriais (BENEVIDES et al., 2024). No entanto, esses resultados dependem do sistema utilizado, do treinamento recebido, da anatomia simulada e dos critérios de avaliação. Por isso, sua aplicação ao presente caso deve ser apresentada como apoio contextual, e não como demonstração de desempenho clínico da discente.

A incorporação de sistemas mecanizados ao ensino de Endodontia exige mais do que demonstrar sua aplicação clínica: é necessário compreender quais competências podem ser desenvolvidas pelo graduando, quais riscos permanecem dependentes de supervisão e quais

resultados podem ser documentados com métodos compatíveis com o ambiente acadêmico. Nesse contexto, o presente trabalho descreve uma experiência clínico-pedagógica com instrumentação mecanizada em um segundo molar inferior e examina, de forma exploratória, os limites e as possibilidades dessa experiência para a formação discente.

2. OBJETIVOS

2.1 Objetivo geral

Descrever a aplicação supervisionada de um sistema de instrumentação mecanizada por uma discente de graduação durante o tratamento endodôntico do elemento 37 e discutir, à luz da literatura, os aspectos técnicos e pedagógicos observáveis nesse caso.

2.2 Objetivos específicos

Protocolo Clínico: Descrever detalhadamente as fases do tratamento endodôntico, contemplando desde o acesso coronário e esvaziamento até a obturação do sistema de canais radiculares.

Sequência Técnica: Descrever a sequência operacional documentada para o sistema mecanizado MK Life, incluindo os instrumentos e calibres empregados em cada canal e, quando disponíveis no registro clínico, o torque e a velocidade utilizados.

Análise Anatômica: Descrever os achados radiográficos disponíveis antes, durante e após o preparo, registrando a ocorrência ou não de intercorrências visíveis, sem atribuir às imagens bidimensionais capacidade de medir centralização ou manutenção tridimensional da anatomia.

Aspectos do Aprendizado: Descrever as percepções da discente sobre dificuldades, segurança percebida, etapas de maior ou menor complexidade e necessidade de intervenção docente durante o uso supervisionado do sistema mecanizado.

Dinâmica de Trabalho: Descrever o tempo registrado nas etapas do atendimento, quando essa informação estiver disponível no prontuário ou no diário de campo, sem inferir redução de tempo ou de fadiga na ausência de comparação com outra técnica.

Acompanhamento Clínico: Descrever a evolução clínica inicial da paciente no retorno de sete dias, com base na sintomatologia registrada, sem interpretar esse acompanhamento breve como comprovação de sucesso endodôntico.

3. JUSTIFICATIVA

A relevância deste relato não está em demonstrar a superioridade da instrumentação mecanizada nem em generalizar sua segurança para o ensino de graduação. Sua contribuição consiste em documentar, de forma crítica, a aplicação supervisionada de um sistema de NiTi em um molar inferior com desafios anatômicos, identificando decisões técnicas, resultados observados e limitações da experiência. O caso pode, assim, servir como material clínico-pedagógico e como ponto de partida para estudos comparativos com maior número de estudantes, critérios objetivos de desempenho e acompanhamento clínico mais prolongado.

Nesse sentido, o caso dialoga com a literatura ao documentar a utilização supervisionada de instrumentos mecanizados em uma situação clínica com curvaturas radiculares. A ausência de intercorrências registradas neste atendimento permite discutir possibilidades de inserção da tecnologia no ensino, mas não demonstra que o preparo mecanizado preserve a trajetória original do canal, seja superior à instrumentação manual ou seja plenamente compatível com qualquer contexto curricular. Essas hipóteses exigem métodos comparativos, avaliação anatômica objetiva e participação de múltiplos estudantes.

Sob a ótica acadêmica, a inserção tecnológica no ensino superior exige treinamento prévio, supervisão contínua e critérios objetivos de avaliação. A percepção dos discentes pode contribuir para identificar dificuldades, segurança percebida e necessidades de acompanhamento durante a aprendizagem da instrumentação mecanizada (FERREIRA, 2025). Neste relato, as ferramentas motorizadas foram utilizadas como complemento ao aprendizado manual tradicional, mas a experiência de um único atendimento não permite concluir que o recurso, isoladamente, aumente a segurança clínica ou consolide a formação da discente.

4. METODOLOGIA

O presente estudo caracteriza-se como relato de caso clínico de natureza clínico-pedagógica, com abordagem descritiva e qualitativa. O delineamento foi utilizado para registrar as etapas operatórias de um tratamento endodôntico realizado por uma estudante de graduação sob supervisão docente e para discutir as percepções anotadas durante o uso de um sistema mecanizado de níquel-titânio. Por envolver uma única operadora e um único caso, o estudo não permite avaliar uma curva de aprendizado nem estabelecer comparações de desempenho entre técnicas.

O relato de caso permite organizar cronologicamente decisões clínicas, procedimentos, achados radiográficos e registros da operadora, relacionando-os criticamente à literatura. Neste trabalho, a abordagem qualitativa foi utilizada para examinar as etapas documentadas, as intercorrências registradas e as percepções da discente durante o uso supervisionado da instrumentação mecanizada. Essa escolha não transforma as anotações em instrumento validado de avaliação da aprendizagem.

4.1 Aspectos éticos e local do atendimento

Foram preservados o anonimato da paciente e o sigilo dos dados cadastrais e das imagens clínicas. A paciente recebeu esclarecimentos, em linguagem acessível, sobre os objetivos, os riscos, os benefícios e as etapas do tratamento endodôntico e autorizou o uso acadêmico dos registros por meio do Termo de Consentimento Livre e Esclarecido. O enquadramento ético adotado para a utilização acadêmica do caso e das imagens seguiu a orientação institucional aplicável à clínica-escola.

O atendimento e a consulta aos registros ocorreram nas instalações da clínica-escola da Faculdade Uninassau, sob supervisão direta, contínua e individualizada do corpo docente da disciplina de Endodontia.

4.2 Caracterização e seleção do caso clínico

O caso correspondeu a uma paciente atendida por livre demanda na clínica-escola, com indicação de tratamento endodôntico primário no elemento 37 e disponibilidade para o acompanhamento previsto. O elemento apresentava canais finos e curvaturas, características anatômicas relevantes para a descrição clínica, e havia autorização para o uso acadêmico dos registros. O trabalho apresenta retrospectivamente as características do atendimento documentado, sem constituir uma amostra ou pressupor seleção prospectiva do caso.

A paciente foi classificada como ASA I, e o elemento 37 apresentava indicação de tratamento endodôntico, sem fratura radicular vertical, indicação inequívoca de exodontia ou extensa reabsorção óssea patológica documentada. Essas condições descrevem a viabilidade clínica do atendimento selecionado e não constituem critérios de exclusão aplicados a uma amostra.

4.3 Coleta de dados e protocolo de análise

A coleta dos dados clínicos, anamnésicos e imaginológicos ocorreu de maneira cronológica e sistematizada, acompanhando o fluxo real de atendimento da paciente. As informações primárias e o histórico médico-odontológico pregressos foram extraídos diretamente do prontuário clínico institucional.

Os registros de evolução técnica e as intercorrências operatórias foram documentados por radiografias periapicais digitalizadas nas etapas inicial, de odontometria, de conografia e final. As percepções da operadora foram registradas em diário de campo imediatamente após cada sessão, contemplando dificuldades encontradas, necessidade de intervenção docente, intercorrências, segurança percebida e etapas consideradas mais ou menos complexas. Esses registros tiveram finalidade descritiva e não constituíram instrumento validado para mensuração de aprendizagem ou confiança.

4.4 Análise e interpretação do caso

A interpretação dos dados coletados foi realizada de forma descritiva, mediante comparação visual das radiografias disponíveis e exame das anotações do prontuário e do diário de campo. A análise teve como finalidade organizar os achados clínicos, técnicos e pedagógicos observáveis no caso, sem mensurar sucesso endodôntico, centralização tridimensional do preparo ou desempenho da discente.

Para organizar a interpretação, os registros foram examinados em quatro eixos: execução do protocolo clínico disponível; intercorrências operatórias documentadas; evolução sintomática no retorno de sete dias; e percepções da discente registradas no diário de campo. O comprimento de trabalho, os calibres finais e a duração anotada das sessões foram tratados como dados descritivos. Não houve cronometragem padronizada, exame tomográfico, método quantitativo de comparação anatômica, instrumento validado de aprendizagem ou acompanhamento suficiente para mensurar sucesso endodôntico.

5. RELATO DE CASO CLÍNICO

5.1 Diagnóstico e planejamento clínico

A paciente, gênero feminino, 24 anos de idade, apresentou-se à clínica-escola de Odontologia relatando dor de dente aguda, de caráter espontâneo, persistente e localizada no

quadrante inferior esquerdo. A anamnese médica revelou um histórico sistêmico sem alterações, classificando-a como ASA I (paciente saudável). Ao exame clínico intraoral, constatou-se a presença de uma lesão de cárie ativa profunda e uma extensa fratura da estrutura coronária no elemento 37, acometendo a integridade das paredes esmalte-dentinárias.



Fonte: autora, 2025.

Na avaliação periodontal, os testes de percussão vertical e horizontal e a palpação apical não provocaram dor. O teste térmico de sensibilidade pulpar, realizado com gás refrigerante a –50 °C, desencadeou resposta dolorosa imediata, intensa e persistente após a remoção do estímulo. Esses resultados foram analisados em conjunto com a dor espontânea, os achados clínicos e a avaliação radiográfica para fundamentar o diagnóstico pulpar e periapical.

Diante do conjunto de achados, estabeleceu-se para o elemento 37 o diagnóstico de pulpite irreversível sintomática e indicou-se a biopulpectomia. A presença de curvaturas apicais e do achatamento radicular aumentou a complexidade do planejamento e exigiu controle do comprimento de trabalho, criação prévia do *glide path*, irrigação adequada e supervisão docente. A escolha de instrumentos mecanizados de NiTi foi discutida como uma alternativa técnica para o preparo, sem pressupor que o uso de limas manuais, por si só, determinaria maior ocorrência de acidentes.



Fonte: autora, 2025.

5.2 Protocolo clínico e sequência técnica operacional

Na primeira sessão clínica, realizou-se a anestesia pterigomandibular para o bloqueio do nervo alveolar inferior, utilizando-se dois tubetes de cloridrato de lidocaína a 3% com epinefrina 1:100.000 e agulha longa descartável 30G. Devido ao relato de sensibilidade remanescente durante as manobras iniciais, optou-se pela complementação anestésica por via infiltrativa vestibular e, posteriormente, pela via intrapulpar direta após a exposição da polpa. Garantida a analgesia profunda, procedeu-se à instalação do isolamento absoluto do campo operatório com lençol de borracha, arco de Ostby, pinça porta-grampo Palmer, alicate perfurador de Ainsworth e grampo metálico nº 7 posicionado no elemento tratado.

A abertura coronária foi iniciada a partir da fossa central na face oclusal, empregando-se a broca esférica diamantada nº 1012 acionada em alta rotação sob refrigeração ar-água abundante. Após a trepanação, realizou-se a remoção completa do tecido cariado remanescente e de todo o teto da câmara pulpar. A forma de conveniência trapezoidal foi refinada e regularizada com o auxílio de uma broca com ponta diamantada cônica de extremidade inativa (Endo-Z), permitindo uma transição suave entre as paredes cavitárias.

Com a câmara pulpar exposta, os orifícios de entrada dos canais radiculares foram localizados com o uso de uma sonda exploradora endodôntica nº 5. Na sequência, realizou-se a toalete da câmara pulpar para a eliminação mecânica da polpa coronária hiperemiada e desinfecção inicial do ambiente. Para a irrigação e aspiração contínua, adotou-se uma solução de clorexidina a 2% combinada de forma alternada com soro fisiológico a 0,9%, visando a eliminação de detritos orgânicos e bactérias.

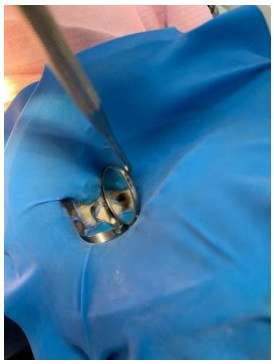



Fonte: autora, 2025.

A exploração inicial e o estabelecimento da patência (*glide path*) dos condutos radiculares foram conduzidos manualmente com instrumentos de aço inoxidável do tipo *K-file*, utilizando as limas da série especial de numeração #08 e #10, seguidas pela lima #15 pertencente à primeira série padronizada, sob inundação abundante da solução irrigadora.

A determinação das medidas endodônticas foi obtida por meio de odontometria eletrônica utilizando um localizador apical eletrônico associado à lima manual *K-file* #15. O Comprimento Aparente do Dente (CAD) inicialmente estimado foi de 26 mm para todos os canais. Após a leitura eletrônica, o Comprimento Real de Trabalho (CRT) foi fixado em 24 mm (1 mm aquém do ápice dinâmico) para as três vias do elemento da seguinte forma:

Canal Mésio-Vestibular (MV): CAD: 26 mm | CRT: 24 mm

Canal Mésio-Lingual (ML): CAD: 26 mm | CRT: 24 mm

Canal Distal (D): CAD: 26 mm | CRT: 24 mm



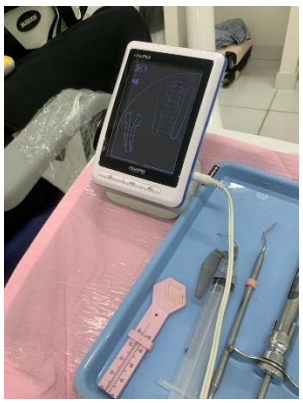

Fonte: autora, 2025.

Estabelecido o comprimento de trabalho, iniciou-se o preparo biomecânico com o sistema rotatório MK Life em motor endodôntico. Nos canais mésio-vestibular e mésio-lingual, o preparo foi concluído com a lima #20.05; no canal distal, utilizou-se a lima #30.09. A identificação completa dos instrumentos, a sequência intermediária, o torque e a velocidade não constam nos registros apresentados e, por isso, não podem ser reconstruídos com segurança. Essa lacuna limita a reprodutibilidade do protocolo e deve ser reconhecida na interpretação do caso.

Ao término da primeira sessão, foi colocada medicação intracanal à base de Otosporin em uma pequena porção de algodão estéril alojada na câmara pulpar, seguida de selamento coronário provisório com cimento de ionômero de vidro de presa química. Para o período pós-operatório, foram prescritos nimesulida 100 mg a cada 12 horas, por três dias, e dipirona 500 mg a cada seis horas, em caso de dor. O relato registra o esquema utilizado, mas não permite avaliar sua necessidade, sua contribuição isolada para a evolução clínica ou sua superioridade em relação a outras condutas.

Na segunda sessão clínica, realizada após sete dias, a paciente relatou ausência de dor. Após anestesia, isolamento absoluto, remoção do selamento provisório e irrigação com soro fisiológico, concluiu-se a modelagem com o sistema MK Life, utilizando-se as limas #20.05 nos canais mésio-vestibular e mésio-lingual e #30.09 no canal distal. Não foram registradas intercorrências durante essa etapa. Embora a flexibilidade do NiTi seja relevante para o preparo de canais curvos, os dados deste caso não permitem atribuir a ela, isoladamente, a manutenção tridimensional da anatomia radicular.





Fonte: autora, 2025.

Ainda na segunda sessão, procedeu-se à fase de obturação. Realizou-se o teste do cone principal de guta-percha correspondente aos diâmetros anatômicos finais, validado por meio de uma radiografia de conografia. Para garantir a completa remoção da camada de resíduos (*smear layer*), promoveu-se a quelação dos condutos com ácido etilenodiaminatetraacético (EDTA) a 17% sob agitação por 3 minutos, seguido por irrigação final com soro fisiológico. Os cones de guta-percha principais e acessórios foram desinfetados em álcool 70% durante 1 minuto e secos em gaze estéril. A secagem interna dos condutos foi executada com cones de papel absorvente estéreis, empregando-se a numeração F3 (azul) para o canal distal e F2 (vermelho) para os canais mésio-lingual e mésio-vestibular.

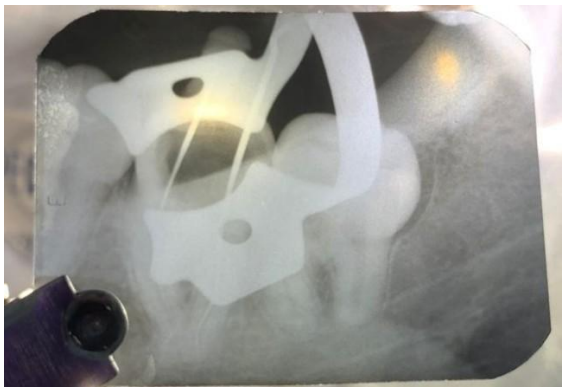

Fonte: autora, 2025.

A obturação definitiva foi executada por meio da técnica termomecânica de McSpadden associada ao uso do cimento endodôntico biocerâmico MTA Fillapex. O corte da guta-percha e a condensação vertical do excesso de material na entrada dos canais foram realizados com o condensador de Paiva aquecido em lamparina. A câmara pulpar foi higienizada com uma esfera de algodão embebida em álcool 70% para eliminar vestígios de cimento. Um novo selamento coronário provisório foi confeccionado com cimento de ionômero de vidro, e a qualidade do preenchimento e o limite apical da obturação foram verificados na radiografia final imediata.

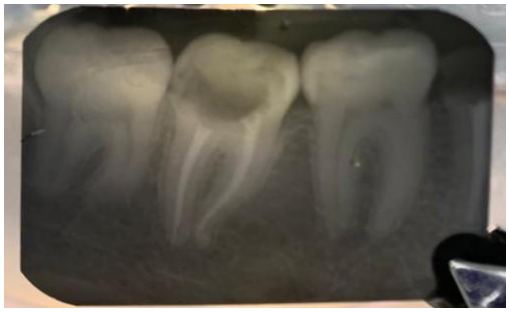

Fonte: autora, 2025.

Após o período de uma semana, visando resguardar a integridade estrutural do elemento durante as férias acadêmicas da instituição, a paciente retornou para a confecção de uma barreira coronária e reconstrução temporária em resina composta micro-híbrida, correspondente a uma cavidade complexa MODL. Ao final, com a proteção do remanescente dentinário, a paciente recebeu alta do setor de Endodontia e foi encaminhada à clínica de Prótese Dentária da instituição para iniciar o planejamento da reabilitação definitiva do elemento 37.



Fonte: autora, 2025.

6. RESULTADOS E DISCUSSÃO

6.1 Superação do desafio anatômico

No caso descrito, as radiografias disponíveis e os registros clínicos não evidenciaram desvios, degraus, perfurações ou fratura de instrumento. As limas de níquel-titânio do sistema MK Life foram utilizadas nos canais com curvaturas apicais sem intercorrências documentadas. Esse achado é compatível com a discussão da literatura sobre a flexibilidade dos instrumentos de NiTi em canais curvos, mas não comprova centralização do preparo nem preservação tridimensional da anatomia (SANTOS; BUSARELLO; RODRIGUES, 2023). Como não houve avaliação tridimensional nem comparação quantitativa com a anatomia pré-operatória, o resultado também não pode ser atribuído exclusivamente ao sistema mecanizado.

6.2 Eficácia do protocolo Quimiomecânico

A paciente relatou ausência de dor no retorno de sete dias. Esse achado descreve a evolução clínica inicial do caso, mas não comprova desinfecção profunda, selamento hermético ou sucesso endodôntico. A avaliação desses desfechos exigiria critérios clínicos e radiográficos padronizados e acompanhamento por período mais prolongado. Assim, a associação de clorexidina a 2%, EDTA a 17% e cimento MTA Fillapex deve ser apresentada como o protocolo empregado, e não como causa comprovada do resultado observado.

6.3 Curva de aprendizado e segurança pedagógica

A discente executou o protocolo mecanizado sob supervisão docente contínua, sem intercorrências operatórias registradas neste caso. As anotações do diário de campo permitem descrever a segurança percebida e as dificuldades encontradas, dimensões relevantes para a avaliação da experiência discente com instrumentação mecanizada (FERREIRA, 2025). Entretanto, um único atendimento não permite concluir que a tecnologia seja inteiramente segura, produza ganho rápido de destreza ou caracterize uma curva de aprendizado. Essas hipóteses exigem múltiplos procedimentos, critérios objetivos de desempenho e comparação entre diferentes momentos da formação.

6.4 Eficiência clínica e bem-estar

O uso do motor endodôntico integrou-se ao fluxo clínico das sessões descritas. Entretanto, o trabalho não apresenta o tempo de cada etapa, parâmetro de comparação com a instrumentação manual ou medida de fadiga da operadora e da paciente. Assim, não é possível afirmar que houve redução do tempo de cadeira ou do desgaste físico e mental. Esses possíveis efeitos devem ser avaliados em estudos comparativos com cronometragem padronizada e medidas específicas de esforço e percepção dos participantes.

6.5 Integração tecnológica e pedagógica

O caso ilustra que a instrumentação mecanizada pode ser executada por uma discente sob supervisão docente, dentro do protocolo clínico descrito. Essa observação apoia a discussão sobre a presença de tecnologias contemporâneas na formação endodôntica, mas não demonstra, isoladamente, maior previsibilidade dos tratamentos nem elevação do nível de formação. A

contribuição pedagógica do recurso deve ser investigada por estudos que avaliem desempenho técnico, segurança, autonomia e retenção de habilidades em diferentes momentos do curso.

6.6 Limitações do estudo

Este relato descreve um único procedimento, realizado por uma única discente e sob supervisão docente contínua. Não houve grupo comparador, repetição de casos, instrumento validado para avaliar aprendizagem ou confiança, mensuração padronizada do tempo clínico, avaliação tridimensional da centralização do preparo nem acompanhamento de longo prazo. Por essas razões, os resultados não permitem inferir superioridade da técnica mecanizada, redução de acidentes, encurtamento do tempo de atendimento ou efetividade pedagógica. As observações devem ser interpretadas como achados exploratórios, úteis para formular hipóteses e orientar estudos futuros com amostras maiores e critérios objetivos.

7. CONCLUSÃO

No caso relatado, uma discente de graduação executou, sob supervisão docente contínua, a instrumentação mecanizada do elemento 37, sem desvios, degraus, perfurações ou fratura de instrumento documentados nas fontes analisadas. A paciente relatou ausência de dor no retorno de sete dias. O trabalho descreveu o protocolo clínico disponível, os calibres finais empregados, os achados radiográficos e as percepções registradas pela operadora; contudo, a ausência de parâmetros completos de torque e velocidade, de cronometragem padronizada, de avaliação tridimensional, de instrumento validado de aprendizagem e de acompanhamento prolongado restringe a interpretação. Assim, o caso não demonstra superioridade sobre a instrumentação manual nem permite generalizar segurança, eficiência ou ganho pedagógico. Sua contribuição consiste em documentar uma experiência clínico-pedagógica e delimitar questões para estudos comparativos futuros.

REFERÊNCIAS

BENEVIDES, A. L. *et al*. Evaluation and Comparison of Manual and Mechanical Endodontic Instrumentation Completed by Undergraduate Dental Students on Endodontic Blocks. Dentistry Journal, Basel, v. 12, n. 11, p. 1-12, nov. 2024.

FERREIRA, J. M. S. A Instrumentação Mecanizada no Ensino da Odontologia: Percepção de Discentes. Revista Ensino e Educação, [s. l.], v. 18, n. 2, p. 110-125, jun. 2025.

GUIMARÃES, A. L. M.; MACIEL, L. W. D.; FARIA, L. M. T. de; SOUSA, M. L. G. de; MATOS, T. B. de. Os benefícios da instrumentação mecanizada na Endodontia. Trabalho de Conclusão de Curso (Bacharelado em Odontologia) — Faculdade UNA de Sete Lagoas, Sete Lagoas, 2024. Disponível em: Repositório Universitário da Ânima. Acesso em: 4 maio 2026.

SANTOS, L. P. Instrumentação mecanizada na prática endodôntica. Revista Ibero-Americana de Humanidades, Ciências e Educação (REASE), São Paulo, v. 11, n. 5, p. 204-218, maio 2025.

SANTOS, L. L. R. dos; BUSARELLO, J. A.; RODRIGUES, E. L. de. Instrumentação mecanizada dos canais radiculares: uma revisão de literatura. Research, Society and Development, v. 12, n. 4, 2023. DOI: 10.33448/rsd-v12i4.40916.