Revista Ibero-Americana de Humanidades, Ciências e Educação — REASE

doi.org/10.51891/rease.v12i11.32377

ANÁLISE DO USO DA ULTRASSONOGRAFIA TRANSVAGINAL NA DETECÇÃO PRECOCE DO CÂNCER DE OVÁRIO

ANALYSIS OF THE USE OF TRANSVAGINAL ULTRASOUND IN THE EARLY DETECTION OF OVARIAN CANCER

ANÁLISIS DEL USO DE LA ECOGRAFÍA TRANSVAGINAL EN LA DETECCIÓN PRECOZ DEL CÁNCER DE OVARIO

Bárbara Carvalho Fonseca[1]
Júlia Baião Abreu Couto[2]
Karen Emília Miranda Barbosa[3]
Maria Gabriela Loures Vieira[4]
Márcio José Rosa Requeijo[5]

RESUMO: Este artigo buscou discutir sobre como o câncer de ovário apresenta elevada morbimortalidade e é frequentemente diagnosticado em estágios avançados. Nesse contexto, a ultrassonografia transvaginal (USG-TV) tem sido investigada como ferramenta para a identificação precoce de alterações ovarianas e massas anexiais suspeitas. Este estudo teve como objetivo analisar a contribuição da USG-TV na detecção precoce e no rastreamento do câncer de ovário, considerando seu desempenho diagnóstico e suas limitações. Foi realizada uma revisão da literatura, estruturada a partir da estratégia PICOTT, com busca na base de dados PubMed e inclusão de estudos publicados entre 2016 e 2026. Inicialmente, foram identificados 304 registros, dos quais sete estudos foram incluídos na análise. Os resultados demonstraram que a USG-TV pode identificar alterações ovarianas e determinados tumores em estágios iniciais; entretanto, seu uso isolado no rastreamento populacional não apresentou redução significativa da mortalidade. Também foram observadas limitações relacionadas à dependência do operador, à dificuldade de visualização ovariana, especialmente em mulheres na pós-menopausa, e à ocorrência de resultados falso-positivos e procedimentos desnecessários. Conclui-se que a USG-TV apresenta importante aplicabilidade na avaliação diagnóstica individualizada de alterações anexiais, mas as evidências disponíveis não sustentam sua utilização isolada como método de rastreamento populacional do câncer de ovário.

Palavras-chave: Câncer de ovário. Ultrassonografia transvaginal. Detecção precoce. Rastreamento. Massas anexiais.

[1]Discente do curso de medicina, FAMINAS BH.
[2]Discente do curso de medicina, FAMINAS BH.
[3]Discente do curso de medicina, FAMINAS BH.
[4]Discente do curso de medicina, FAMINAS BH.
[5]Orientador. professor do curso de Medicina da Faculdade de Minas de Belo Horizonte. Faculdade de Minas de Belo Horizonte (FAMINAS-BH).

ABSTRACT: This article aims to discuss how ovarian cancer has high morbidity and mortality and is frequently diagnosed at advanced stages. In this context, transvaginal ultrasound (TVUS) has been investigated as a tool for the early identification of ovarian abnormalities and suspicious adnexal masses. This study aimed to analyze the contribution of TVUS to the early detection and screening of ovarian cancer, considering its diagnostic performance and limitations. A literature review was conducted based on the PICOTT strategy, with a search in the PubMed database and inclusion of studies published between 2016 and 2026. Initially, 304 records were identified, of which seven studies were included in the analysis. The results demonstrated that TVUS can identify ovarian abnormalities and certain tumors at early stages; however, its isolated use in population screening did not result in a significant reduction in mortality. Limitations related to operator dependence, difficulty in visualizing the ovaries, particularly in postmenopausal women, and the occurrence of false-positive results and unnecessary procedures were also observed. It is concluded that TVUS has an important role in the individualized diagnostic evaluation of adnexal abnormalities, but the available evidence does not support its isolated use as a population screening method for ovarian cancer.

Keywords: Ovarian cancer. Transvaginal ultrasound. Early detection. Screening. Adnexal masses.

RESUMEN: Este artículo aborda cómo el cáncer de ovario presenta una elevada morbimortalidad y, a menudo, se diagnostica en estadios avanzados. En este contexto, la ecografía transvaginal (ETV) ha sido investigada como una herramienta para la identificación precoz de alteraciones ováricas y masas anexiales sospechosas. El objetivo de este estudio fue analizar la contribución de la ETV en la detección precoz y el cribado del cáncer de ovario, considerando su rendimiento diagnóstico y sus limitaciones. Se realizó una revisión de la literatura, estructurada a partir de la estrategia PICOTT, mediante una búsqueda en la base de datos PubMed e incluyendo estudios publicados entre 2016 y 2026. Inicialmente se identificaron 304 registros, de los cuales siete estudios fueron incluidos en el análisis. Los resultados demostraron que la ETV puede identificar alteraciones ováricas y determinados tumores en estadios iniciales; sin embargo, su uso aislado en el cribado poblacional no mostró una reducción significativa de la mortalidad. También se observaron limitaciones relacionadas con la dependencia del operador, la dificultad para visualizar los ovarios especialmente en mujeres posmenopáusicas, así como la aparición de resultados falsos positivos y la realización de procedimientos innecesarios. Se concluye que la ETV tiene una aplicabilidad importante en la evaluación diagnóstica individualizada de alteraciones anexiales, pero la evidencia disponible no respalda su uso aislado como método de cribado poblacional para el cáncer de ovario.

Palabras clave: Cáncer de ovário. Ecografía transvaginal. Detección precoz. Cribado. Masas anexiales.

INTRODUÇÃO

O câncer de ovário é uma neoplasia ginecológica maligna caracterizada pela proliferação desordenada de células com potencial de invasão local e disseminação metastática, podendo acometer estruturas da pelve e do abdome, além de órgãos distantes (FEBRASGO, 2026).

Apesar de não estar entre as neoplasias mais incidentes na população feminina, apresenta elevada morbimortalidade e permanece entre os cânceres ginecológicos de maior letalidade (MENON et al., 2025). No Brasil, são estimados 8.020 novos casos de câncer de ovário para cada ano do triênio de 2026 a 2028, correspondendo a uma taxa bruta de incidência de 7,33 casos por 100 mil mulheres. Excluindo-se os tumores de pele não melanoma, o câncer de ovário ocupa a oitava posição entre os tipos de câncer mais incidentes na população feminina brasileira (INCA, 2026). Em relação à mortalidade, foram registrados 4.567 óbitos pela doença em 2024, evidenciando seu relevante impacto na saúde das mulheres (INCA, 2026).

Um dos principais desafios relacionados ao câncer de ovário é o diagnóstico frequentemente realizado em estágios avançados. Nas fases iniciais, a doença pode permanecer assintomática ou manifestar-se por sinais e sintomas leves e inespecíficos, como desconforto abdominal e alterações do hábito intestinal, dificultando seu reconhecimento clínico (FEBRASGO, 2026; RYSER et al., 2025; FUJITA et al., 2026). A importância da identificação da doença em estágios iniciais é evidenciada pelas diferenças observadas na sobrevida em cinco anos, que pode atingir 92% quando o câncer permanece restrito ao local de origem, reduzindo-se para 72% quando há acometimento regional e para 31% na presença de disseminação à distância (RYSER et al., 2025). Dessa forma, a busca por estratégias capazes de favorecer sua identificação precoce permanece relevante.

Nesse contexto, a ultrassonografia transvaginal (USG-TV) tem sido investigada como ferramenta para a identificação de alterações ovarianas e caracterização de massas anexiais suspeitas. Entretanto, é fundamental distinguir sua utilização na investigação diagnóstica de sua aplicação como método de rastreamento. Enquanto a investigação diagnóstica é direcionada a pacientes com sinais, sintomas ou alterações clínicas previamente identificadas, o rastreamento consiste na aplicação sistemática de exames em indivíduos assintomáticos, com o objetivo de identificar a doença antes do surgimento de manifestações clínicas. Para que uma estratégia de rastreamento seja considerada efetiva, seus benefícios devem superar os potenciais danos decorrentes de sua aplicação em larga escala.

Embora a USG-TV, isoladamente ou associada a biomarcadores, possa favorecer a identificação de alterações ovarianas e de determinados tumores em estágios iniciais, a antecipação do diagnóstico não implica necessariamente redução da mortalidade. Evidências provenientes do *UK Collaborative Trial of Ovarian Cancer Screening* (UKCTOCS) e de análises subsequentes demonstraram que estratégias de rastreamento envolvendo a USG-TV não

promoveram redução estatisticamente significativa da mortalidade por câncer de ovário (MENON et al., 2021; MENON et al., 2025; RYSER et al., 2025). Além disso, sua utilização em larga escala pode resultar em achados falso-positivos e, consequentemente, investigações invasivas e procedimentos cirúrgicos desnecessários. Somam-se a essas limitações a dependência da experiência do operador, a variabilidade na qualidade das imagens e a dificuldade de visualização adequada dos ovários, especialmente em mulheres na pós-menopausa (STOTT et al., 2018a; STOTT et al., 2018b).

Diante desse cenário, torna-se necessário compreender não apenas a capacidade da USG-TV de identificar alterações ovarianas precocemente, mas também suas limitações e sua real contribuição nos diferentes contextos clínicos. Na avaliação de massas anexiais, os achados ultrassonográficos podem ser integrados ao contexto clínico da paciente, a marcadores tumorais e a modelos de estratificação de risco, contribuindo para a estimativa da probabilidade de malignidade e para a definição da conduta clínica. Por outro lado, sua aplicação como estratégia de rastreamento em mulheres assintomáticas exige evidências de benefício clínico que ultrapassem a simples antecipação do diagnóstico.

Assim, o presente estudo tem como objetivo analisar a contribuição da ultrassonografia transvaginal para a detecção precoce do câncer de ovário, considerando sua capacidade de identificar alterações ovarianas e massas anexiais suspeitas, seu desempenho no contexto do rastreamento e suas principais limitações diagnósticas e técnicas.

METODOLOGIA

O presente estudo consiste em uma revisão integrativa da literatura, de abordagem qualitativa, desenvolvida com o objetivo de analisar as evidências disponíveis acerca da utilização da ultrassonografia transvaginal (USG-TV) na detecção precoce do câncer de ovário. A elaboração da questão norteadora e a definição dos elementos da pesquisa foram estruturadas a partir da estratégia PICOTT.

A questão norteadora estabelecida foi: “Qual é a contribuição da ultrassonografia transvaginal para a detecção precoce do câncer de ovário e para a identificação de alterações ovarianas suspeitas de malignidade?”. De acordo com a estratégia PICOTT, definiu-se como população (P) mulheres submetidas à avaliação para detecção, rastreamento ou investigação de câncer de ovário; como intervenção (I), a utilização da USG-TV para avaliação ovariana e identificação de alterações suspeitas; e como comparação (C), outros métodos diagnósticos,

estratégias de rastreamento, ausência de rastreamento ou avaliação convencional, quando presentes nos estudos analisados. Os desfechos (O) compreenderam a detecção do câncer de ovário em estágios iniciais, a identificação e caracterização de alterações ovarianas e massas anexiais suspeitas e o desempenho diagnóstico da USG-TV. Quanto ao tipo de estudo (T), foram considerados diferentes delineamentos de estudos primários que atendessem aos critérios de elegibilidade estabelecidos. O período de publicação (T) foi delimitado entre 2016 e 2026.

A busca bibliográfica foi realizada na base de dados PubMed, utilizando descritores *Medical Subject Headings* (MeSH) e termos livres relacionados ao câncer de ovário, à ultrassonografia transvaginal e à detecção precoce ou rastreamento. A estratégia de busca utilizada foi: ("Ovarian Neoplasms"[MeSH] OR "ovarian cancer" OR "ovarian neoplasm" OR "ovarian carcinoma") AND ("Ultrasonography, Transvaginal"[MeSH] OR "transvaginal ultrasonography" OR "transvaginal ultrasound" OR "TVUS") AND ("Early

Detection of Cancer"[MeSH] OR "Mass Screening"[MeSH] OR "early detection" OR "screening" OR "early diagnosis").

Foram considerados elegíveis estudos primários publicados entre 2016 e 2026, sem restrição de idioma, disponíveis na íntegra e que abordassem a utilização da USG-TV na detecção, no rastreamento ou na investigação do câncer de ovário. Também foram incluídos estudos que analisassem sua capacidade de identificar alterações ovarianas ou massas anexiais suspeitas, bem como aqueles que avaliassem a USG-TV em associação com outras estratégias relacionadas à investigação da malignidade ovariana.

Foram excluídos estudos realizados em animais, artigos de revisão, revisões sistemáticas, meta-análises, editoriais, cartas ao editor, relatos de caso e outras publicações incompatíveis com os critérios de elegibilidade. Também foram excluídos trabalhos publicados antes de 2016, estudos sem disponibilidade do texto completo e publicações que, após avaliação de elegibilidade, não apresentassem relação direta com a questão norteadora desta revisão.

A estratégia de busca identificou inicialmente 304 registros. Destes, 209 foram removidos antes da triagem por terem sido publicados anteriormente a 2016, permanecendo 95 registros. Durante a triagem, 82 estudos foram excluídos, dos quais 53 apresentavam algum tipo de publicação incompatível com os critérios estabelecidos e 29 correspondiam a estudos realizados em animais. Dos 13 estudos restantes, cinco foram excluídos pela indisponibilidade do texto completo. Assim, oito publicações foram avaliadas quanto à elegibilidade, sendo uma

excluída por não apresentar relação direta com a questão norteadora. Ao final do processo, sete estudos compuseram a presente revisão. O processo de identificação, triagem, elegibilidade e inclusão dos estudos foi organizado em fluxograma baseado nas recomendações do PRISMA 2020.

Os estudos selecionados foram analisados de forma qualitativa e organizados segundo autor e ano de publicação, país, delineamento, tamanho amostral, características da população estudada, método avaliado, padrão de referência ou comparador e principais achados. Para a síntese dos resultados, foram considerados especialmente os dados relacionados à detecção da doença em estágios iniciais, ao desempenho diagnóstico da USG-TV, ao impacto sobre a mortalidade, à ocorrência de resultados falso-positivos, às limitações técnicas do exame e à utilização de métodos complementares para estratificação do risco de malignidade.

RESULTADOS

Seleção dos estudos

A busca bibliográfica realizada na base de dados PubMed identificou inicialmente 304 registros. Destes, 209 foram removidos antes da triagem por terem sido publicados anteriormente a 2016, resultando em 95 registros submetidos à triagem.

Nessa etapa, 82 registros foram excluídos, sendo 53 por apresentarem algum tipo de publicação incompatível com os critérios de elegibilidade e 29 por corresponderem a estudos realizados em animais. Dessa forma, 13 publicações foram selecionadas para avaliação do texto completo.

Entre as 13 publicações selecionadas, cinco foram excluídas devido à indisponibilidade do texto completo, permanecendo oito estudos para avaliação de elegibilidade. Após a leitura e análise integral, um estudo foi excluído por não apresentar relação direta com a questão norteadora da revisão. Ao final do processo de seleção, sete estudos atenderam aos critérios de elegibilidade e foram incluídos na síntese qualitativa. O processo de identificação, triagem, avaliação de elegibilidade e inclusão dos estudos está apresentado na Figura 1, por meio de fluxograma elaborado com base nas recomendações do PRISMA 2020.

Figura 1 - Fluxograma PRISMA 2020 do processo de seleção dos estudos

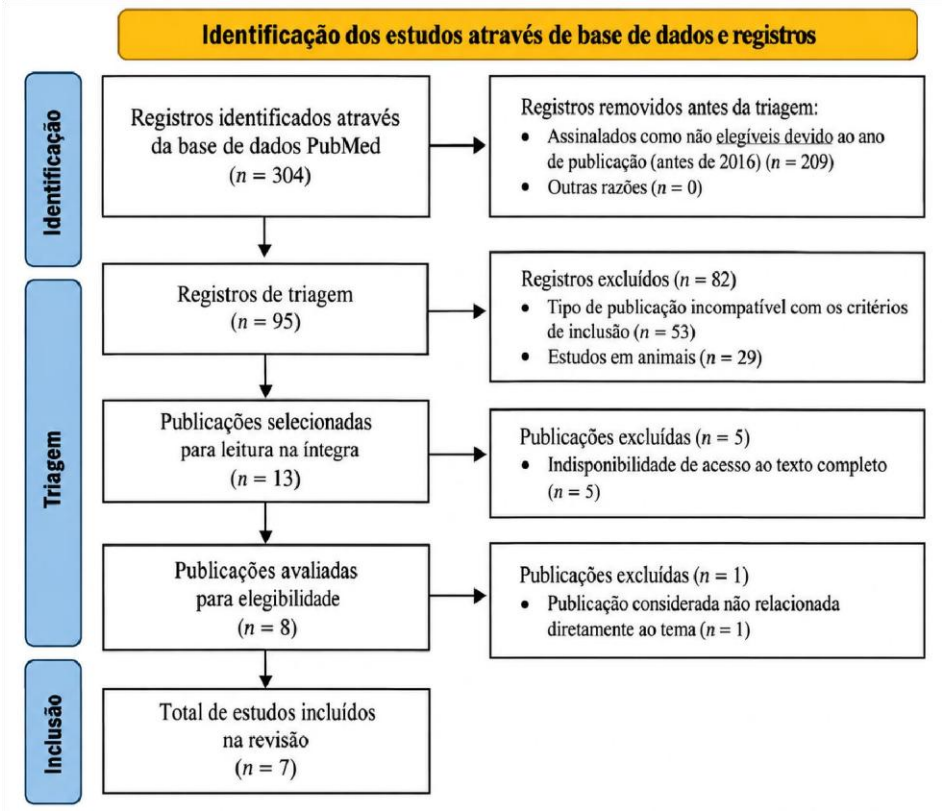

Fonte: FONSECA BC, COUTO JBA, BARBOSA KEM, VIEIRA MGL, REQUEIJO MJR, 2026

Características dos estudos incluídos

Os sete estudos incluídos foram publicados entre 2018 e 2026 e conduzidos no Reino Unido, Japão e Tailândia. Os trabalhos apresentaram diferentes delineamentos metodológicos e ampla variação no tamanho amostral, abrangendo desde estudos com 110 participantes até investigações populacionais com 483.269 mulheres. Essa heterogeneidade também foi observada nas características das populações avaliadas, nos métodos empregados e nos desfechos analisados.

Entre os estudos de maior porte, Menon et al. (2021) e Menon et al. (2025) avaliaram dados do *UK Collaborative Trial of Ovarian Cancer Screening* (UKCTOCS), envolvendo 202.638 mulheres e comparando o rastreamento multimodal, a ultrassonografia transvaginal isolada e a ausência de rastreamento. Esses estudos investigaram principalmente o impacto das estratégias de rastreamento sobre a distribuição dos estágios da doença e a mortalidade por

câncer de ovário. Ryser et al. (2025), por sua vez, analisaram dados de 199.499 participantes do UKCTOCS com enfoque na janela de oportunidade para a detecção precoce da doença.

Em outro contexto, Fujita et al. (2026) avaliaram 483.269 mulheres submetidas à USG-TV associada ao rastreamento do câncer do colo do útero, investigando sua contribuição para a identificação do câncer de ovário em estágios iniciais. Tangjanyatham e Chaowawanit (2025), por outro lado, estudaram 110 mulheres com massas anexiais, comparando o desempenho do modelo ADNEX e do algoritmo ROMA na estratificação do risco de malignidade. Dessa forma, este último estudo diferencia-se dos estudos de rastreamento populacional por abordar a avaliação diagnóstica de pacientes com alterações anexiais previamente identificadas.

Por fim, os dois estudos de Stott et al. (2018) investigaram aspectos técnicos relacionados à realização e à interpretação da USG-TV, incluindo a qualidade das imagens, a capacidade de visualização dos ovários na pós-menopausa e a confiabilidade da avaliação realizada pelos examinadores. Esses trabalhos contribuíram principalmente para a análise das limitações técnicas e da dependência do operador associadas ao método.

Assim, os estudos incluídos contemplaram três principais eixos de investigação: o uso da USG-TV no rastreamento e na detecção precoce do câncer de ovário; sua aplicação na avaliação e estratificação de risco de massas anexiais; e as limitações técnicas relacionadas à realização e interpretação do exame. As principais características metodológicas e os achados dos estudos estão sintetizados no Quadro1.

Quadro 1 – Características dos estudos incluídos.

Autor/Ano	País	Desenho	N	Método índice	Padrão de referência/ comparador	Principais achados
Menon et al., 2021	Reino Unido	Ensaio clínico randomizado	202.638	USTV anual isolada ou rastreamento multimodal	Grupo sem rastreamento	Sem redução significativa da mortalidade com USTV isolada
Ryser et al., 2025	Reino Unido	Análise de dados de coorte clínico	199.499	USTV e rastreamento multimodal	Diagnóstico de câncer	Janela limitada para detecção precoce de tumores agressivos

Menon et al., 2025	Reino Unido	Ensaio clínico randomizado	202.638	USTV anual e	Grupo sem rastreamento	Boa especificidade,
				rastreamento multimodal		porém sem redução da mortalidade
Fujita et al., 2026	Japão	Estudo clínico	483.269	USTV associada ao rastreamento cervical	Confirmação diagnóstica	Alta proporção de tumores detectados no estágio I
Tangjanyatham; Chaowawanit, 2025	Tailândia	Estudo diagnóstico comparativo	110	USTV integrada ao modelo ADNEX	Histopatologia/ROMA	ADNEX apresentou maior sensibilidade para malignidade
Stott et al., 2018a	Reino Unido	Auditoria retrospectiva	349 mulheres / 357 exames	USTV	Revisão por especialistas	Desempenho dependente da qualidade e interpretação do exame
Stott et al., 2018b	Reino Unido	Estudo retrospectivo	1.000 exames	USTV	Revisão especializada das imagens	Visualização ovariana autorreferida apresentou baixa confiabilidade

Fonte: FONSECA BC, COUTO JBA, BARBOSA KEM, VIEIRA MGL, REQUEIJO MJR, 2026

DISCUSSÃO

Detecção precoce e impacto sobre a mortalidade

A detecção do câncer de ovário em estágios iniciais constitui um dos principais desafios relacionados ao manejo da doença, uma vez que parte dos tumores apresenta evolução silenciosa e é diagnosticada apenas após sua progressão. Os estudos analisados demonstram que a ultrassonografia transvaginal (USG-TV) é capaz de identificar alterações ovarianas e determinados tumores em fases iniciais. Entretanto, os resultados também evidenciam que a antecipação do diagnóstico não implica, necessariamente, redução da mortalidade.

Essa diferença entre capacidade de detecção e benefício clínico foi demonstrada principalmente pelo *UK Collaborative Trial of Ovarian Cancer Screening* (UKCTOCS). No estudo de Menon et al. (2021), 202.638 mulheres foram distribuídas entre rastreamento multimodal, rastreamento por ultrassonografia transvaginal e ausência de rastreamento. Embora a estratégia multimodal tenha promovido aumento da identificação de tumores em estágios iniciais e redução proporcional de casos diagnosticados em estágios avançados, não foi observada redução estatisticamente significativa da mortalidade por câncer de ovário ou tubário. De maneira semelhante, a utilização isolada da USG-TV não promoveu alteração significativa na distribuição dos estágios da doença nem benefício sobre a mortalidade (MENON et al., 2021; MENON et al., 2025).

Um dos fatores que podem contribuir para esse resultado é a heterogeneidade biológica do câncer de ovário. Ryser et al. (2025), a partir da análise de dados individuais de 199.499 participantes, estimaram uma fase detectável pré-clínica de aproximadamente 1,7 ano para tumores serosos de alto grau, enquanto, para os demais tumores analisados, esse período foi estimado em 7,8 anos. Dessa forma, neoplasias mais agressivas podem apresentar uma janela relativamente curta entre o momento em que se tornam detectáveis e sua manifestação clínica, limitando a possibilidade de que o rastreamento interfira de maneira significativa na evolução da doença.

Por outro lado, os achados de Fujita et al. (2026) demonstram que a USG-TV pode contribuir para a identificação de determinados tumores em estágios iniciais. Entre 483.269 mulheres submetidas à ultrassonografia transvaginal durante o rastreamento do câncer do colo do útero, foram identificados 80 casos de câncer de ovário, dos quais 62 (81,6%) foram diagnosticados em estágio I. Esse resultado evidencia a capacidade do método de identificar tumores precocemente em determinados contextos, mas deve ser interpretado considerando as características do estudo. Diferentemente do UKCTOCS, o trabalho não foi delineado para comparar a mortalidade entre grupos submetidos ou não ao rastreamento.

Portanto, os resultados aparentemente distintos desses estudos não são necessariamente contraditórios. Enquanto Fujita et al. (2026) demonstraram a possibilidade de identificação de elevada proporção de tumores em estágio inicial, Menon et al. (2021; 2025) avaliaram o impacto do rastreamento sobre um desfecho clínico distinto e de maior relevância populacional: a mortalidade. Assim, a capacidade de antecipar o diagnóstico deve ser diferenciada da capacidade de modificar o curso clínico da doença.

Limitações técnicas da ultrassonografia transvaginal

Além das características biológicas do câncer de ovário, o desempenho da USG-TV é influenciado por fatores relacionados à execução e à interpretação do exame. Os estudos de Stott et al. (2018a; 2018b), realizados a partir de exames provenientes do UKCTOCS, demonstraram variabilidade considerável na capacidade de identificação adequada das estruturas ovarianas, mesmo quando os exames foram realizados por profissionais previamente credenciados.

Na auditoria realizada por Stott et al. (2018a), as taxas de visualização bilateral dos ovários variaram entre 47,6% e 86,5% entre os examinadores. Além disso, a avaliação das mesmas imagens por especialistas apresentou concordância apenas moderada, com coeficiente de correlação intraclasse (ICC) de 0,39, evidenciando variabilidade na interpretação ultrassonográfica mesmo entre profissionais experientes (STOTT et al., 2018a; STOTT et al., 2018b).

Essa dificuldade torna-se particularmente relevante em mulheres na pósmenopausa. Nesse período, a redução do volume ovariano e as alterações de sua localização anatômica podem dificultar sua diferenciação em relação às estruturas adjacentes. Nos estudos analisados, verificou-se que, em 32,8% dos casos avaliados, estruturas como alças intestinais e vasos ilíacos foram medidas e registradas como ovários, demonstrando que a identificação ultrassonográfica dessas estruturas pode apresentar limitações importantes (STOTT et al., 2018a; STOTT et al., 2018b).

Outro aspecto relevante é que a obtenção de imagens tecnicamente adequadas não garante, isoladamente, a identificação de uma neoplasia em estágio inicial. Determinados tumores, especialmente aqueles de comportamento mais agressivo, podem apresentar alterações morfológicas discretas ou evoluir rapidamente, sem permanecer por longos períodos em uma fase facilmente reconhecível pela ultrassonografia. Dessa forma, as limitações da USG-TV resultam não apenas da dependência do operador, mas também das características anatômicas da paciente e da própria biologia da doença.

Esses achados reforçam a necessidade de padronização da técnica e de interpretação criteriosa dos exames, principalmente quando se considera sua aplicação em programas de rastreamento, nos quais pequenas variações na capacidade de visualização e interpretação podem assumir maior relevância em razão do grande número de mulheres avaliadas.

Avaliação de massas anexiais e métodos complementares

A aplicação da USG-TV na avaliação de mulheres com massas anexiais deve ser diferenciada de sua utilização como método de rastreamento populacional. Nesse contexto diagnóstico, a ultrassonografia desempenha papel importante na caracterização morfológica das lesões e pode ser associada a outras ferramentas destinadas à estimativa do risco de malignidade.

Tangjanyatham e Chaowawanit (2025) compararam o desempenho do modelo ADNEX e do algoritmo ROMA em mulheres com massas anexiais. Considerando o ponto de corte de 10% para risco de malignidade, o modelo ADNEX apresentou sensibilidade de 91,9% e especificidade de 65,7%, além de área sob a curva ROC (AUC) de 0,83. O ROMA, por sua vez, apresentou menor sensibilidade (64,8%), porém maior especificidade (86,3%).

A combinação dos dois métodos manteve a sensibilidade em 91,9%, mas reduziu a especificidade para 58,9%, não demonstrando ganho adicional de desempenho em comparação à utilização isolada do ADNEX (TANGJANYATHAM; CHAOWAWANIT, 2025). Esses resultados evidenciam que diferentes estratégias podem apresentar desempenhos distintos conforme o objetivo da avaliação, especialmente em relação ao equilíbrio entre sensibilidade e especificidade.

É importante destacar, entretanto, que esses resultados se referem à estratificação do risco de malignidade em mulheres com massas anexiais previamente identificadas, e não ao rastreamento de câncer de ovário em mulheres assintomáticas. Portanto, seus achados não devem ser diretamente extrapolados para o contexto de rastreamento populacional.

Além disso, a classificação de uma massa como suspeita ou de alto risco não corresponde ao diagnóstico definitivo de câncer. A confirmação da malignidade depende da avaliação histopatológica. Nesse sentido, a USG-TV e os modelos complementares devem ser compreendidos como ferramentas de avaliação e estratificação de risco, capazes de auxiliar na definição da necessidade de investigação adicional e na condução clínica das pacientes (TANGJANYATHAM; CHAOWAWANIT, 2025).

Rastreamento populacional: benefícios e potenciais danos

A análise da efetividade de uma estratégia de rastreamento não deve considerar apenas sua capacidade de identificar tumores, mas também seu impacto sobre desfechos clínicos e os potenciais danos associados à investigação de resultados suspeitos.

No UKCTOCS, foram identificados 2.055 casos de câncer de ovário ou tubário entre 202.638 participantes, sendo 522 no grupo submetido ao rastreamento multimodal, 517 no grupo submetido à ultrassonografia e 1.016 no grupo sem rastreamento. Durante o acompanhamento de longo prazo, ocorreram 1.206 mortes por câncer de ovário, distribuídas em 296 no grupo multimodal, 291 no grupo ultrassonográfico e 619 no grupo sem rastreamento. Apesar das diferenças observadas na distribuição dos estágios da doença, nenhuma das estratégias demonstrou redução estatisticamente significativa da mortalidade (MENON et al., 2021; MENON et al., 2025).

Além da ausência de benefício demonstrado sobre a mortalidade, os resultados falso-positivos representam uma limitação relevante. No grupo submetido exclusivamente à ultrassonografia, foram registrados 1.630 resultados falso-positivos associados a 164 casos de câncer, correspondendo a aproximadamente dez cirurgias decorrentes de resultados falso-positivos para cada câncer identificado. No grupo multimodal, foram registrados 489 resultados falso-positivos para 212 casos de câncer, correspondendo a aproximadamente 2,3 procedimentos decorrentes de resultados falso-positivos por câncer identificado (MENON et al., 2025).

Esses achados demonstram que o benefício potencial da detecção precoce deve ser analisado em conjunto com os danos decorrentes do rastreamento. Em uma população predominantemente saudável e assintomática, resultados falso-positivos podem desencadear exames adicionais e intervenções cirúrgicas que não resultam no diagnóstico de malignidade.

Dessa forma, as evidências analisadas não sustentam a utilização isolada da USG-TV como método de rastreamento populacional para câncer de ovário em mulheres assintomáticas de risco habitual. Esse resultado, entretanto, não reduz sua relevância no contexto diagnóstico. A USG-TV permanece aplicável à avaliação individualizada de alterações anexiais e à investigação de pacientes com suspeita clínica de doença ovariana, situações distintas do rastreamento sistemático de uma população assintomática.

Síntese das evidências e limitações da revisão

A análise conjunta dos estudos demonstra que a contribuição da USG-TV depende diretamente do contexto em que o exame é utilizado. Na avaliação individualizada de alterações anexiais, o método fornece informações morfológicas relevantes e pode ser integrado a outros instrumentos de estratificação do risco de malignidade. No rastreamento populacional, entretanto, sua capacidade de detectar alterações ovarianas e determinados tumores em estágios

iniciais não foi acompanhada de redução significativa da mortalidade nos estudos de maior porte analisados.

Os resultados também evidenciam que as limitações do rastreamento não decorrem exclusivamente do desempenho técnico da ultrassonografia. A dependência do operador, a dificuldade de visualização dos ovários e a ocorrência de resultados falso-positivos coexistem com uma limitação relacionada à própria história natural da doença, especialmente diante de tumores agressivos com menor janela de oportunidade para detecção precoce. Dessa maneira, estratégias futuras de rastreamento deverão não apenas aumentar a capacidade de identificar alterações ovarianas, mas também reconhecer precocemente tumores biologicamente relevantes e demonstrar benefício clínico capaz de superar os potenciais danos associados à investigação.

A presente revisão apresenta limitações que devem ser consideradas na interpretação de seus resultados. A busca foi realizada exclusivamente na base de dados PubMed, e apenas sete estudos atenderam aos critérios estabelecidos. Além disso, os trabalhos incluídos apresentaram heterogeneidade quanto ao delineamento metodológico, tamanho amostral, características das populações avaliadas, estratégias utilizadas e desfechos analisados. Essas diferenças limitam a comparação direta entre os estudos e devem ser consideradas na interpretação conjunta das evidências.

Apesar dessas limitações, os estudos analisados permitem distinguir dois aspectos fundamentais da utilização da USG-TV: sua aplicabilidade na avaliação diagnóstica individualizada de alterações anexiais e as limitações de sua utilização como estratégia isolada de rastreamento populacional. Essa distinção é essencial para evitar que a capacidade de identificar uma alteração ou antecipar um diagnóstico seja interpretada, isoladamente, como evidência de benefício sobre a mortalidade.

CONCLUSÃO

A ultrassonografia transvaginal apresenta importante aplicabilidade na avaliação de alterações ovarianas e massas anexiais, contribuindo para sua identificação e caracterização morfológica e para a estratificação do risco de malignidade. Além disso, os estudos analisados demonstram que a USG-TV pode identificar determinados casos de câncer de ovário em estágios iniciais. Entretanto, a antecipação do diagnóstico não se mostrou suficiente para produzir redução significativa da mortalidade quando o método foi empregado como estratégia

de rastreamento populacional em mulheres assintomáticas de risco habitual (MENON et al., 2021; MENON et al., 2025; FUJITA et al., 2026).

A efetividade da USG-TV é influenciada tanto por limitações técnicas, como a dependência do operador, a variabilidade na interpretação das imagens e a dificuldade de visualização dos ovários, especialmente em mulheres na pós-menopausa, quanto pelas características biológicas da própria doença. Tumores de comportamento mais agressivo podem apresentar uma janela reduzida para detecção precoce, limitando a possibilidade de intervenção antes da progressão da doença (STOTT et al., 2018a; STOTT et al., 2018b; RYSER et al., 2025). Somam-se a essas limitações os resultados falso-positivos e as intervenções desnecessárias decorrentes do rastreamento, que devem ser considerados na avaliação de seus potenciais benefícios.

Dessa forma, as evidências analisadas não sustentam a utilização isolada da USG-TV como método de rastreamento populacional do câncer de ovário em mulheres assintomáticas de risco habitual. Seu principal papel permanece na avaliação diagnóstica individualizada de alterações anexiais, podendo ser associada ao contexto clínico, a marcadores tumorais e a modelos de estratificação de risco para auxiliar na definição da conduta. Novos estudos são necessários para o desenvolvimento de estratégias capazes de identificar precocemente tumores biologicamente agressivos, com menor ocorrência de resultados falso-positivos e intervenções desnecessárias, e que demonstrem benefício clínico, especialmente redução da mortalidade, antes de sua implementação como estratégia de rastreamento populacional.

REFERÊNCIAS

FEDERAÇÃO BRASILEIRA DAS ASSOCIAÇÕES DE GINECOLOGIA E OBSTETRÍCIA (FEBRASGO). *Massa anexial: diagnóstico e manejo: FEBRASGO Position Statement*. São Paulo: FEBRASGO, 2020.

FEDERAÇÃO BRASILEIRA DAS ASSOCIAÇÕES DE GINECOLOGIA E OBSTETRÍCIA (FEBRASGO). *Silencioso e agressivo, câncer de ovário ainda é descoberto tarde na maioria dos casos*. São Paulo: FEBRASGO, 2026.

FUJITA, H. et al. Combination of transvaginal ultrasound with cervical cancer screening contributes to early detection of ovarian cancer: clinical trial. *International Journal of Gynecology & Obstetrics*, v. 173, n. 1, p. 363-369, 2026. DOI: 10.1002/ijgo.70599.

INSTITUTO NACIONAL DE CÂNCER JOSÉ ALENCAR GOMES DA SILVA (INCA). *Câncer de ovário: versão para profissionais de saúde*. Rio de Janeiro: INCA, 2022. Atualizado em: 6 jul. 2023.

INSTITUTO NACIONAL DE CÂNCER (Brasil). *Estimativa 2026: incidência de câncer no Brasil*. 2. ed. rev. atual. Rio de Janeiro: INCA, 2026. 168 p.

MENON, U. et al. Ovarian cancer population screening and mortality after longterm follow-up in the UK Collaborative Trial of Ovarian Cancer Screening (UKCTOCS): a randomised controlled trial. *The Lancet*, v. 397, n. 10290, p. 21822193, 2021. DOI:10.1016/S0140-6736(21)00731-5.

MENON, U. et al. Mortality impact, risks, and benefits of general population screening for ovarian cancer: the UKCTOCS randomised controlled trial. *Health Technology Assessment*, v. 29, n. 10, p. 1-93, 2025. DOI: 10.3310/BHBR5832.

RYSER, M. D. et al. Estimating the opportunity for early detection of ovarian cancer using individual-patient data from a large randomized controlled trial. *Cancer Epidemiology, Biomarkers & Prevention*, v. 34, n. 11, p. 2000-2006, 2025. DOI: 10.1158/1055-9965.EPI-25-0498.

STOTT, W. et al. Audit of transvaginal sonography of normal postmenopausal ovaries by sonographers from the United Kingdom Collaborative Trial of Ovarian Cancer Screening (UKCTOCS). *F1000Research*, v. 7, p. 1241, 2018. DOI: 10.12688/f1000research.15663.1.

STOTT, W. et al. Sonographers' self-reported visualization of normal postmenopausal ovaries on transvaginal ultrasound is not reliable: results of expert review of archived images from UKCTOCS. *Ultrasound in Obstetrics & Gynecology*, v. 51, n. 3, p. 401-408, 2018. DOI: 10.1002/uog.18836.

TANGJANYATHAM, P.; CHAOWAWANIT, W. Comparison of sensitivity for Risk of Ovarian Malignancy Algorithm (ROMA) and Assessment of Different NEoplasias in the adneXa (ADNEX) model for predicting ovarian cancer in women with adnexal masses. *International Journal of Gynecological Cancer*, v. 35, n. 6, e101827, 2025. DOI: 10.1016/j.ijgc.2025.101827.