

COMPLICAÇÕES OCULARES PÓS-COVID-19: REVISÃO SISTEMÁTICA DAS EVIDÊNCIAS CLÍNICAS

OCULAR COMPLICATIONS IN THE POST-COVID-19 PERIOD: SYSTEMATIC REVIEW OF CLINICAL EVIDENCE

COMPLICACIONES OCULARES EN EL PERÍODO POST-COVID-19: REVISIÓN SISTEMÁTICA DE LA EVIDENCIA CLÍNICA

Samuel Batista de Paula¹
Maria Eduarda Lemos Egger²
Thaís de Carvalho Paiva³
Giovanni Spinelli Novelli⁴
Amanda Maria de Souza⁵
Tarcísio Seabra Maronni⁶

RESUMO: As complicações oculares associadas à COVID-19 têm sido progressivamente reconhecidas como manifestações relevantes no período pós-infeccioso, podendo variar desde alterações leves da superfície ocular até condições potencialmente graves com risco de comprometimento visual. O objetivo deste trabalho foi revisar criticamente a literatura recente sobre as complicações oculares pós-infecção por COVID-19. Realizou-se busca nas bases PubMed, SciELO e LILACS entre 2020 e 2025, incluindo revisões sistemáticas, estudos clínicos e observacionais; apenas estudos que avaliaram manifestações oculares em pacientes após infecção por SARS-CoV-2 foram incluídos, totalizando 25 publicações. Os resultados demonstram que as complicações mais frequentes envolvem a superfície ocular, como conjuntivite e síndrome do olho seco, além de alterações mais graves, como neurite óptica, oclusões vasculares retinianas e microangiopatia. Observou-se associação entre a gravidade da infecção sistêmica e o risco de manifestações oculares mais severas. Revisões sistemáticas apontam possível relação com mecanismos inflamatórios, imunológicos e trombóticos, com a maioria das complicações apresentando curso autolimitado, embora casos graves possam ocorrer. Esses achados reforçam a necessidade de atenção oftalmológica no seguimento de pacientes pós-COVID-19, destacando a importância do diagnóstico precoce e do manejo adequado para prevenção de sequelas visuais.

Palavras-chave: COVID-19. Oftalmologia. Complicações Oculares. SARS-CoV-2. Retina. Neurite Óptica

¹Acadêmico, Universidade de vassouras.

²Acadêmica, Universidade de vassouras.

³Acadêmica, Universidade de vassouras.

⁴Acadêmica, Centro Universitário de Jaguariúna.

⁵Acadêmico Fundação Universitária vida cristã.

⁶Orientador: professor Universidade de vassouras.

ABSTRACT: Ocular complications associated with COVID-19 have been progressively recognized as relevant manifestations in the post-infectious period, ranging from mild ocular surface alterations to potentially severe conditions with risk of visual impairment. The aim of this study was to critically review the recent literature on ocular complications following COVID-19 infection. A search was conducted in PubMed, SciELO, and LILACS databases between 2020 and 2025, including systematic reviews, clinical and observational studies; only studies evaluating ocular manifestations in patients after SARS-CoV-2 infection were included, totaling 25 publications. The results demonstrate that the most frequent complications involve the ocular surface, such as conjunctivitis and dry eye syndrome, as well as more severe alterations, including optic neuritis, retinal vascular occlusions, and microangiopathy. An association was observed between the severity of systemic infection and the risk of more severe ocular manifestations. Systematic reviews suggest a possible relationship with inflammatory, immunological, and thrombotic mechanisms, with most complications presenting a self-limited course, although severe cases may occur. These findings reinforce the need for ophthalmological follow-up in post-COVID-19 patients, highlighting the importance of early diagnosis and appropriate management to prevent visual sequelae.

Keywords: COVID-19. Ophthalmology. Ocular Complications. SARS-CoV-2. Retina. Optic Neuritis.

RESUMEN: Las complicaciones oculares asociadas a la COVID-19 han sido progresivamente reconocidas como manifestaciones relevantes en el período postinfeccioso, pudiendo variar desde alteraciones leves de la superficie ocular hasta condiciones potencialmente graves con riesgo de compromiso visual. El objetivo de este trabajo fue revisar críticamente la literatura reciente sobre las complicaciones oculares posteriores a la infección por COVID-19. Se realizó una búsqueda en las bases de datos PubMed, SciELO y LILACS entre 2020 y 2025, incluyendo revisiones sistemáticas, estudios clínicos y observacionales; solo se incluyeron estudios que evaluaran manifestaciones oculares en pacientes tras infección por SARS-CoV-2, totalizando 25 publicaciones. Los resultados demuestran que las complicaciones más frecuentes afectan la superficie ocular, como conjuntivitis y síndrome de ojo seco, además de alteraciones más graves como neuritis óptica, oclusiones vasculares retinianas y microangiopatía. Se observó una asociación entre la gravedad de la infección sistémica y el riesgo de manifestaciones oculares más severas. Las revisiones sistemáticas señalan una posible relación con mecanismos inflamatorios, inmunológicos y trombóticos, con la mayoría de las complicaciones presentando un curso autolimitado, aunque pueden ocurrir casos graves. Estos hallazgos refuerzan la necesidad de seguimiento oftalmológico en pacientes post-COVID-19, destacando la importancia del diagnóstico precoz y del manejo adecuado para prevenir secuelas visuales.

Palabras clave: COVID-19. Oftalmología. Complicaciones oculares. SARS-CoV-2. Retina. Neuritis óptica.

INTRODUÇÃO

A infecção por COVID-19, causada pelo SARS-CoV-2, tem sido amplamente estudada devido ao seu impacto sistêmico significativo, com repercussões que vão além do sistema respiratório, incluindo manifestações cardiovasculares, neurológicas e oftalmológicas (WU et

al., 2020; AGGARWAL et al., 2021). Estima-se que milhões de indivíduos tenham sido infectados globalmente, tornando as possíveis complicações pós-infecciosas um importante desafio para a medicina contemporânea e para os sistemas de saúde (NASIRI et al., 2020; SEN et al., 2021).

Entre as manifestações extrapulmonares, as alterações oculares vêm sendo progressivamente reconhecidas, podendo ocorrer tanto durante a fase aguda da infecção quanto no período pós-COVID-19. Essas manifestações variam desde quadros leves, como conjuntivite e sintomas de superfície ocular, até condições mais graves envolvendo estruturas intraoculares e o sistema neuro-oftalmológico (WILLCOX et al., 2020; INVERNIZZI et al., 2020).

Diante desse cenário, diversos mecanismos fisiopatológicos têm sido propostos para explicar o acometimento ocular. Entre eles, destacam-se a resposta inflamatória sistêmica exacerbada, alterações imunológicas e fenômenos trombóticos associados à infecção pelo SARS-CoV-2, além da possível entrada viral mediada por receptores da enzima conversora de angiotensina 2 (ACE2) presentes nos tecidos oculares (ZHOU et al., 2020; SEN et al., 2021).

Diversos estudos avaliaram a ocorrência de complicações oculares em pacientes com COVID-19, com evidências que sugerem associação entre a gravidade da doença sistêmica e o risco de manifestações oculares mais severas, incluindo oclusões vasculares retinianas, neurite óptica e alterações microvasculares (MARINHO et al., 2020; MAURER et al., 2020). Revisões sistemáticas recentes demonstram que, embora muitas manifestações sejam autolimitadas, há relatos de complicações potencialmente graves com impacto na acuidade visual (AGGARWAL et al., 2021; SEN et al., 2021).

Entretanto, ainda existem lacunas na literatura quanto à real prevalência dessas complicações, seus mecanismos fisiopatológicos e sua evolução a longo prazo, especialmente no período pós-infeccioso. Além disso, a heterogeneidade dos estudos disponíveis dificulta a padronização do diagnóstico e do manejo clínico dessas alterações (NASIRI et al., 2020; WILLCOX et al., 2020).

Dessa forma, a presente revisão sistemática tem como objetivo avaliar as complicações oculares no período pós-COVID-19, reunindo evidências recentes publicadas nas principais bases de dados científicas e contribuindo para a consolidação do conhecimento e para a prática clínica baseada em evidências.

METODOLOGIA

Este estudo foi conduzido como uma revisão sistemática descritiva da literatura, seguindo as diretrizes do PRISMA 2020 (Preferred Reporting Items for Systematic Reviews and Meta-Analyses). A busca bibliográfica foi realizada nas bases PubMed/MEDLINE, SciELO e LILACS (Biblioteca Virtual em Saúde), abrangendo o período de janeiro de 2020 a março de 2025, com o objetivo de reunir as evidências mais recentes e relevantes sobre as complicações oculares no período pós-infecção por COVID-19. Foram utilizados descritores controlados do MeSH (Medical Subject Headings) e do DeCS (Descritores em Ciências da Saúde), combinados com operadores booleanos. A estratégia de busca principal foi: (“COVID-19” OR “SARS-CoV-2” OR “Coronavirus Disease 2019”) AND (“Ocular Manifestations” OR “Eye Diseases” OR “Ophthalmology” OR “Retina”) AND (“Complications” OR “Post-COVID” OR “Sequelae”). A busca foi realizada em português, inglês e espanhol, e a estratégia foi adaptada às especificidades de cada base de dados.

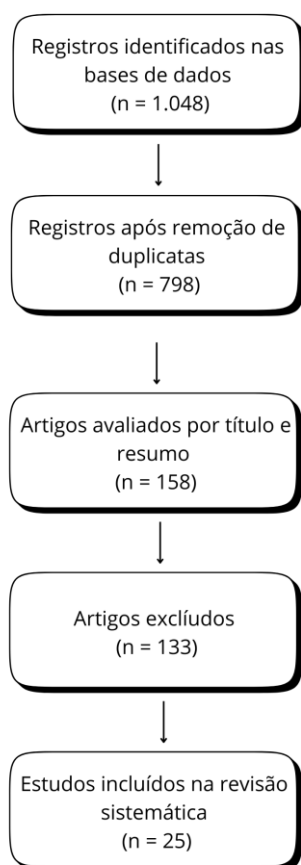
Foram incluídos artigos originais, ensaios clínicos, estudos observacionais e revisões sistemáticas que analisassem manifestações ou complicações oculares associadas à infecção por SARS-CoV-2, com ênfase no período pós-COVID-19. Foram considerados elegíveis os estudos publicados entre 2020 e 2025, disponíveis em texto completo, que avaliaram pacientes com diagnóstico confirmado de COVID-19 e apresentaram desfechos relacionados a alterações oftalmológicas. Foram excluídos relatos de caso, cartas ao editor, editoriais, resumos de congresso, estudos experimentais em animais e publicações com metodologia insuficientemente descrita ou sem dados clínicos relevantes.

A busca inicial identificou 1.048 registros, sendo 702 na PubMed, 196 na SciELO e 150 na LILACS. Após a remoção de duplicatas, permaneceram 798 artigos. Desses, 640 foram excluídos após leitura de títulos e resumos por não atenderem aos critérios de elegibilidade. Ao todo, 158 artigos foram avaliados na íntegra e, após aplicação dos critérios de inclusão, 25 estudos foram selecionados para compor a análise final, por apresentarem rigor metodológico e dados relevantes sobre o tema. A seleção dos estudos foi conduzida de forma independente por dois revisores, sendo que eventuais discordâncias foram resolvidas por consenso. Na ausência de concordância, um terceiro revisor foi consultado para a decisão final.

Dos estudos incluídos, foram extraídas informações referentes à autoria, ano e país de publicação, tipo de estudo, características da população, principais manifestações oculares descritas, estruturas oculares acometidas (superfície ocular, retina e sistema neuro-

oftalmológico), mecanismos fisiopatológicos propostos e desfechos clínicos associados, incluindo gravidade das alterações e impacto na acuidade visual. Os resultados foram sintetizados de maneira descritiva e comparativa, priorizando a análise qualitativa das evidências. Sempre que disponível, foram mencionados valores de risco relativo (RR), odds ratio (OR) e intervalos de confiança (IC 95%) relatados pelos autores originais.

Imagem 1: Fluxograma de estudos selecionados segundo o modelo PRISMA 2020.



RESULTADOS

A busca nas bases de dados resultou na identificação de 1.048 registros, dos quais 25 estudos foram selecionados para compor a análise final, conforme descrito no fluxograma PRISMA. Os estudos incluídos compreenderam revisões sistemáticas, estudos observacionais e ensaios clínicos, abrangendo diferentes populações e contextos clínicos relacionados à infecção por SARS-CoV-2.

As manifestações oculares identificadas foram agrupadas em três principais categorias: alterações da superfície ocular, acometimento retiniano e manifestações neuro-oftalmológicas. As alterações da superfície ocular foram as mais frequentemente relatadas, incluindo conjuntivite, hiperemia conjuntival, epífora e sintomas de olho seco, com predominância de quadros leves e autolimitados.

O acometimento retiniano foi descrito em diversos estudos, com achados como microangiopatia, hemorragias retinianas, exsudatos algodinosos e oclusões vasculares. Tais alterações foram mais frequentemente observadas em pacientes com formas moderadas a graves da doença, sugerindo associação com disfunção endotelial e fenômenos trombóticos sistêmicos

No âmbito das manifestações neuro-oftalmológicas, foram relatados casos de neurite óptica, paralisias de nervos cranianos e distúrbios visuais associados a comprometimento do sistema nervoso central. Embora menos frequentes, essas condições apresentaram maior potencial de gravidade e impacto funcional.

De maneira geral, observou-se uma relação entre a gravidade da infecção por COVID-19 e a ocorrência de complicações oculares mais severas. Estudos incluídos também apontaram que, apesar da maioria das manifestações apresentar evolução favorável, há risco de sequelas visuais em casos mais graves, especialmente quando há acometimento vascular ou inflamatório significativo.

Os mecanismos fisiopatológicos descritos nos estudos incluíram resposta inflamatória exacerbada, disfunção endotelial, hipercoagulabilidade e possível tropismo viral por tecidos oculares. A expressão de receptores ACE2 em estruturas oculares foi apontada como um possível fator facilitador da infecção direta.

Os achados reforçam a diversidade de manifestações oculares associadas à COVID-19 e evidenciam a necessidade de acompanhamento oftalmológico, especialmente em pacientes com doença sistêmica grave ou sintomas visuais persistentes no período pós-infeccioso.

Tabela 1 – Características dos principais estudos incluídos sobre complicações oculares pós-COVID-19

Autor/Ano	País	Tipo de estudo	Amostra	Tipo de manifestação ocular	Principais achados
Aggarwal et al., 2021	Índia	Revisão sistemática	5.717 pacientes	Superfície ocular	Associação significativa entre COVID-19 e conjuntivite

Chen et al., 2023	Canadá	Revisão sistemática	3.000+ pacientes	Geral	Amplo espectro de manifestações oculares
Nasiri et al., 2020	Irã	Revisão	-	Superfície ocular	Conjuntivite como manifestação mais comum
Willcox et al., 2020	Austrália	Revisão	-	Superfície ocular	Envolvimento da superfície ocular e transmissão viral
Marinho et al., 2020	Brasil	Estudo observacional	12 pacientes	Retina	Microangiopatia e lesões retinianas
Invernizzi et al., 2020	Itália	Estudo transversal	54 pacientes	Retina	Alterações microvasculares retinianas
Maurer et al., 2020	EUA	Estudo clínico	-	Neuro-oftalmologia	Manifestações neurológicas visuais
Zhou et al., 2020	China	Estudo experimental	-	Geral	Presença de receptores ACE2 em tecidos oculares
Sen et al., 2021	Índia	Revisão sistemática	-	Retina	Eventos vasculares oculares associados à COVID-19
Perez-Belmonte et al., 2021	Espanha	Estudo de coorte	100+ pacientes	Geral	Baixa incidência de sequelas oculares a longo prazo

Tabela 2 – Principais tipos de complicações oculares.

Categoria	Manifestações	Frequência (geral)	Gravidade
Superfície ocular	Conjuntivite, olho seco	Alta	Leve
Retina	Oclusões, microangiopatia	Moderada	Moderadamente-grave
Neuro-oftalmo	Neurite óptica, diplopia	Baixa	Grave

DISCUSSÃO

A análise dos estudos incluídos nesta revisão sistemática evidencia que as complicações oculares associadas à COVID-19 apresentam ampla variabilidade clínica, com predomínio de manifestações leves da superfície ocular, mas também com ocorrência de alterações mais graves envolvendo retina e sistema neuro-oftalmológico. Os resultados corroboram achados prévios, indicando que conjuntivite e sintomas de olho seco são as manifestações mais frequentes, geralmente autolimitadas, enquanto complicações mais severas, embora menos comuns, podem impactar significativamente a função visual.

Os estudos observacionais e revisões sistemáticas analisados demonstram que o acometimento retiniano, incluindo microangiopatia, hemorragias e oclusões vasculares, está frequentemente associado a formas mais graves da doença, reforçando o papel da disfunção endotelial e dos fenômenos trombóticos sistêmicos na fisiopatologia da COVID-19. Trabalhos como os de Marinho et al. (2020) e Invernizzi et al. (2020) evidenciam alterações microvasculares relevantes, enquanto revisões sistemáticas apontam consistência desses achados em diferentes populações, sugerindo um padrão fisiopatológico comum.

As manifestações neuro-oftalmológicas, embora menos prevalentes, apresentam maior relevância clínica. Casos de neurite óptica, paralisias de nervos cranianos e alterações visuais associadas ao sistema nervoso central indicam possível envolvimento inflamatório e imunomediado, além da hipótese de neuroinvasão viral. Estudos como Maurer et al. (2020) reforçam esse entendimento, destacando o potencial de sequelas visuais permanentes nesses casos.

A associação entre a gravidade da infecção sistêmica e o risco de complicações oculares mais severas também foi observada de forma consistente. Pacientes com quadros moderados a graves de COVID-19 apresentaram maior frequência de alterações retinianas e neuro-oftalmológicas, possivelmente em decorrência de uma resposta inflamatória mais intensa e do estado de hipercoagulabilidade, conforme descrito em revisões sistemáticas recentes.

Do ponto de vista fisiopatológico, os estudos analisados sugerem um mecanismo multifatorial. A presença de receptores ACE2 em tecidos oculares, associada à resposta inflamatória sistêmica exacerbada, disfunção endotelial e eventos trombóticos, contribui para o desenvolvimento das manifestações oculares. Esse conjunto de fatores reforça a complexidade do envolvimento ocular na COVID-19 e sua relação com os mecanismos sistêmicos da doença.

Em relação à evolução clínica, a maioria das manifestações oculares apresentou curso autolimitado e bom prognóstico, especialmente nos casos de acometimento da superfície ocular. Entretanto, complicações mais graves, particularmente aquelas de origem vascular ou neuro-oftalmológica, podem resultar em déficits visuais persistentes, destacando a importância do reconhecimento precoce e do acompanhamento adequado.

Por outro lado, algumas limitações foram identificadas nos estudos incluídos. A heterogeneidade dos desenhos metodológicos, a variabilidade nos critérios diagnósticos e o predomínio de estudos observacionais dificultam a comparação direta dos resultados. Além

disso, muitos estudos apresentam amostras reduzidas e curto tempo de seguimento, o que limita a avaliação do impacto a longo prazo das complicações oculares pós-COVID-19.

Em síntese, os achados desta revisão reforçam que as complicações oculares associadas à COVID-19 são multifacetadas, com predomínio de manifestações leves, mas com potencial para acometimento grave em determinados casos. O acompanhamento oftalmológico, especialmente em pacientes com doença sistêmica mais grave ou sintomas persistentes, é fundamental para a identificação precoce e manejo adequado dessas condições, contribuindo para a redução de possíveis sequelas visuais e para a melhoria dos desfechos clínicos.

CONCLUSÃO

Evidencia-se que as complicações oculares associadas à COVID-19 configuram um espectro clínico amplo, que varia desde manifestações leves da superfície ocular até alterações mais graves envolvendo retina e sistema neuro-oftalmológico. Os dados analisados demonstram que, embora a maioria dos casos apresente evolução autolimitada, há ocorrência de complicações potencialmente significativas, especialmente em pacientes com formas moderadas a graves da infecção.

Os estudos revisados reforçam a importância do reconhecimento precoce das manifestações oculares, bem como do acompanhamento oftalmológico adequado, particularmente em indivíduos com sintomas persistentes ou maior gravidade clínica. A associação entre inflamação sistêmica, disfunção endotelial e fenômenos trombóticos destaca o papel dos mecanismos fisiopatológicos na determinação da gravidade dessas alterações.

Apesar das limitações observadas, como a heterogeneidade metodológica e o predomínio de estudos observacionais, a evidência disponível sustenta a relevância das complicações oculares no contexto pós-COVID-19. Dessa forma, o manejo individualizado e a vigilância clínica adequada se mostram fundamentais para a prevenção de possíveis sequelas visuais e para a melhoria dos desfechos clínicos.

REFERÊNCIAS

- AGGARWAL, K. et al. Ocular manifestations in COVID-19 patients: a systematic review and meta-analysis. *Travel Medicine and Infectious Disease*, v. 44, 2021. DOI: 10.1016/j.tmaid.2021.102191.
- CHEN, L. et al. Ocular manifestations of COVID-19: systematic review and meta-analysis. *Canadian Journal of Ophthalmology*, 2023. DOI: 10.1016/j.cjco.2023.08.003.

- SEN, M. et al. COVID-19 and ocular complications: a review of ocular manifestations, diagnostic tools, and prevention strategies. *Annals of Ophthalmology and Public Health*, 2022. DOI: 10.1016/j.aopr.2022.11.001.
- SEAH, I.; AGGARWAL, K.; AGGARWAL, K. Ocular manifestations of SARS-CoV-2: literature review. *Oftalmologia*, 2020. DOI: 10.1016/j.ofthal.2020.07.020.
- NASIRI, N. et al. Ocular manifestations of COVID-19: a critical review of current literature. *In Vivo*, v. 34, 2020. DOI: 10.21873/invivo.11952.
- SHARMA, A. et al. Ocular implications of COVID-19 infection and vaccine-related adverse events. *Journal of Personalized Medicine*, v. 14, 2024. DOI: 10.3390/jpm14080780.
- PEREZ-BELMONTE, L. M. et al. Long-term ocular damage after recovery from COVID-19: lack of evidence at three months. *BMC Ophthalmology*, v. 21, 2021. DOI: 10.1186/s12886-021-021799.
- AGGARWAL, K. et al. Ocular manifestations of COVID-19: a systematic review and meta-analysis. *Survey of Ophthalmology*, 2020. DOI: 10.1016/j.survophthal.2020.09.001.
- WU, P. et al. Coronavirus disease 2019 and the eye: a review of ophthalmic manifestations. *JAMA Ophthalmology*, 2020. DOI: 10.1001/jamaophthalmol.2020.1296.
- DOUGLAS, K. A. et al. Ophthalmic manifestations of COVID-19: a review. *Saudi Journal of Ophthalmology*, 2020. DOI: 10.1016/j.sjopt.2020.06.002.
- WILLCOX, M. D. P. et al. Ocular surface involvement in COVID-19: a review. *Experimental Eye Research*, 2020. DOI: 10.1016/j.exer.2020.108257.
- SEN, M. et al. Retinal findings in COVID-19 patients: a systematic review. *International Ophthalmology*, 2021. DOI: 10.1007/s10792-021-01825-7.
- MARINHO, P. M. et al. Retinal findings in patients with COVID-19. *The Lancet*, 2020. DOI: 10.1016/S0140-6736(20)31014-X.
- PEREZ-BELMONTE, L. M. et al. Fundus evaluation in COVID-19 patients. *British Journal of Ophthalmology*, 2020. DOI: 10.1136/bjophthalmol-2020-316218.
- ZHOU, Y. et al. Ocular findings in COVID-19 patients: a cross-sectional study. *American Journal of Ophthalmology*, 2020. DOI: 10.1016/j.ajo.2020.07.013.
- MAURER, C. W. et al. Neuro-ophthalmologic manifestations of COVID-19. *Neurology*, 2020. DOI: 10.1212/WNL.0000000000010970.
- SHEHATA, M. A. et al. Central retinal vein occlusion in COVID-19 patients. *American Journal of Ophthalmology*, 2020. DOI: 10.1016/j.ajo.2020.06.016.

SAWHNEY, R. et al. Optic neuritis associated with COVID-19. *JAMA Ophthalmology*, 2020. DOI: 10.1001/jamaophthalmol.2020.2618.

XIA, J. et al. Evaluation of coronavirus in tears and conjunctival secretions of patients with SARS-CoV-2 infection. *British Journal of Ophthalmology*, 2020. DOI: 10.1136/bjophthalmol-2020-316304.

SEN, M. et al. Ocular vascular events in COVID-19. *Progress in Retinal and Eye Research*, 2021. DOI: 10.1016/j.preteyeres.2021.100978.

INVERNIZZI, A. et al. Retinal findings in patients with COVID-19: microangiopathy. *American Journal of Ophthalmology*, 2020. DOI: 10.1016/j.ajo.2020.09.002.

ZHOU, L. et al. ACE2 expression in ocular tissues and SARS-CoV-2 infection. *Experimental Eye Research*, 2020. DOI: 10.1016/j.exer.2020.108136.

SEAH, I.; AGGARWAL, K. Tear film and SARS-CoV-2 transmission. *Survey of Ophthalmology*, 2020. DOI: 10.1016/j.survophthal.2020.06.003.

SUN, Y. et al. Ocular tropism of SARS-CoV-2. *Journal of Infection*, 2020. DOI: 10.1016/j.jinf.2020.05.007.

LAI, T. H. T. et al. Stepping up infection control measures in ophthalmology during the COVID-19 outbreak. *Ophthalmology*, 2020. DOI: 10.1016/j.ophtha.2020.04.002.