

IMPLANTE ESTENOPEICO PARA CASOS DE CERATOCONE E SÍNDROME DE URRETS-ZAVALIA

STENOPEIC IMPLANT FOR CASES OF KERATOCONUS AND URRETS-ZAVALIA SYNDROME

IMPLANTE ESTENOPEICO PARA CASOS DE QUERATOCONO Y SÍNDROME DE URRETS-ZAVALIA

Thifisson Ribeiro de Souza¹
Matheus Cordeiro Nick Falcucci Lemos²
Luís Alberto Kirchner Paschoini³
Deiane Costa Lopes⁴
Letícia Helena Araújo Silva⁵
João Victor Abrahão Limirio⁶

RESUMO: O ceratocone é uma oftalmopatia caracterizada pela ectasia corneana, que em graus avançados podem levar a procedimentos cirúrgicos como o crosslinking corneano, implantação de anel de Ferrara e até mesmo ao transplante de córnea. O viés do tratamento de ceratocone são as complicações pós-cirúrgicas. Uma delas é a incidência da síndrome de Urrets-Zavalía, um quadro onde a pupila fica dilatada fixamente. Ao longo dos anos, o advento de novas tecnologias e estudos sólidos permitiram que novos dispositivos fossem criados no intuito de solucionar problemas oculares relacionados ou não com o ceratocone. Dentre esses, o implante estenopeico com a técnica de pinhole surge como alternativa para a terapêutica. Logo, esta revisão narrativa de literatura reuniu artigos publicados na base de dados PUBMED e informações de diversos livros da oftalmologia no intuito de elucidar o implante estenopeico e sua indicação para casos de ceratocone e síndrome de Urrets-Zavalía. Por fim, concluiu-se que o implante estenopeico consiste na inserção de um dispositivo cirúrgico com um pequeno orifício central capaz de corrigir aberrações corneanas, como é o caso de pacientes com ceratocone. Sugere-se que quadros onde exista um aumento significativo do diâmetro pupilar também podem obter melhora, como ocorre na síndrome de Urrets-Zavalía.

Palavras-chave: Ceratocone. Doenças da Íris. Oftalmologia.

ABSTRACT: Keratoconus is an ophthalmopathy characterized by corneal ectasia, which in advanced degrees can lead to surgical procedures such as corneal crosslinking, Ferrara ring implantation and even corneal transplantation. The bias of keratoconus treatment is post-surgical complications. One of these is the incidence of Urrets-Zavalía syndrome, a condition where the pupil is fixedly dilated. Over the years, the advent of new technologies and solid studies have allowed new devices to be created in order to solve ocular problems related or not to keratoconus. Among these, the pinhole implant with the pinhole technique appears as an alternative for therapy. Therefore, this narrative literature review brought together articles published in the PUBMED database and information from several ophthalmology books in order to elucidate the stenopeic implant and its indication for cases of keratoconus and Urrets-Zavalía syndrome. Finally, it was concluded that the stenopeic implant consists of the insertion of a surgical device with a small central hole capable of correcting corneal aberrations, as is the case of patients with keratoconus. It is suggested that cases where there is a significant increase in the pupillary diameter can also improve, as in the Urrets-Zavalía syndrome.

Keywords: Keratoconus. Iris Diseases. Ophthalmology.

¹Graduando em Medicina pela Universidade de Rio Verde.

²Graduando em Medicina pelo Centro Universitário Atenas.

³Graduando em Medicina pelo Centro Universitário Atenas.

⁴Graduanda em Medicina pelo Centro Universitário Atenas.

⁵Graduanda em Medicina pelo Centro Universitário Atenas.

⁶Graduando em Medicina pelo Centro Universitário do Planalto Central Aparecido dos Santos.

RESUMEN: El queratocono es una oftalmopatía caracterizada por ectasia corneal, que en grados avanzados puede dar lugar a procedimientos quirúrgicos como crosslinking corneal, implantación de anillo de Ferrara e incluso trasplante de córnea. El sesgo del tratamiento del queratocono son las complicaciones posquirúrgicas. Uno de ellos es la incidencia del síndrome de Urrets-Zavalía, una afección en la que la pupila está fijamente dilatada. Con el paso de los años, la llegada de nuevas tecnologías y estudios sólidos han permitido crear nuevos dispositivos con el fin de solucionar problemas oculares relacionados o no con el queratocono. Entre ellos, el implante estenopecico con técnica estenopecica aparece como una alternativa terapéutica. Por lo tanto, esta revisión narrativa de la literatura reunió artículos publicados en la base de datos PUBMED e información de varios libros de oftalmología con el fin de dilucidar el implante estenopecico y su indicación para casos de queratocono y síndrome de Urrets-Zavalía. Finalmente se concluyó que el implante estenopecico consiste en la inserción de un dispositivo quirúrgico con un pequeño orificio central capaz de corregir aberraciones corneales, como es el caso de pacientes con queratocono. Se sugiere que también pueden mejorar los casos en los que hay un aumento importante del diámetro pupilar, como en el síndrome de Urrets-Zavalía.

Palabras clave: Queratocono. Enfermedades del Iris. Oftalmología.

1 INTRODUÇÃO

Em 2016 a National Keratoconus Foundation (NKCF) adotou o décimo dia de novembro como o dia mundial do ceratocone. Tendo em vista que 1 a cada 2000 pessoas são afetadas pela doença, essa data foi criada objetivando a promoção de saúde ao informar e conscientizar sobre o ceratocone (MOREIRA H, et al., 2013; SIDEROUDI H, et al, 2023).

Pode-se dizer que o ceratocone é uma oftalmopatia caracterizada pela ectasia corneana, que em graus avançados podem levar a procedimentos cirúrgicos como o crosslinking corneano, implantação de anel de Ferrara e até mesmo ao transplante de córnea (BOWLING B, 2016; YANOFF M e DUKER JS, 2011).

O viés do tratamento de ceratocone são as complicações pós-cirúrgicas. Uma delas é a incidência da síndrome de Urrets-Zavalía, um quadro onde a pupila fica dilatada de forma fixa. Spierer O e Lazar M (2014) versam:

A síndrome de Urrets-Zavalía (UZS), também conhecida como síndrome de Castroviejo, e le syndrome irido-atrophiant, é uma pupila fixa e dilatada após ceratoplastia penetrante (PKP) para ceratocone em pacientes que recebem midriáticos.

Em 1963, Alberto Urrets-Zavalía descreveu seis pacientes com pupilas dilatadas e rígidas, múltiplas sinéquias posteriores e atrofia da íris após PKP. Cinco pacientes tiveram ceratocone e quatro receberam atropina após a cirurgia. Outros posteriormente acrescentaram possíveis características dessa síndrome, como opacidades anteriores da lente subcapsular (glaukom flecken), ectrópio da íris e dispersão de pigmento. O glaucoma secundário tardio também pode ocorrer em uma minoria de pacientes. Na verdade, a síndrome foi mencionada pela primeira vez

por Castroviejo mas foi Urrets-Zavalía quem a caracterizou completamente, e, desde então, UZS continua a ser relatada após PKP para ceratocone. A preocupação com a UZS levou os oftalmologistas a evitar instilar gotas midriáticas em pacientes com ceratocone submetidos a PKP.

Finalmente, achados do tipo UZS foram associados à PKP para outras distrofias da córnea além do ceratocone.

Ao longo dos anos, o advento de novas tecnologias e estudos sólidos permitiram que novos dispositivos fossem criados no intuito de solucionar problemas oculares relacionados ou não com o ceratocone. Dentre esses, o implante estenoico com a técnica de pinhole surge como alternativa para a terapêutica (FARD AM, PATEL SP e NADER ND, 2023; KUMAR DA, et al., 2023; NARANG P, AGARWAL A e NARANG, R, 2023; NISHIDA T, et al., 2023; SARMA P, et al., 2022).

Logo, o estudo presente tem como objetivo elucidar o implante estenoico e sua indicação para casos de ceratocone e síndrome de Urrets-Zavalía.

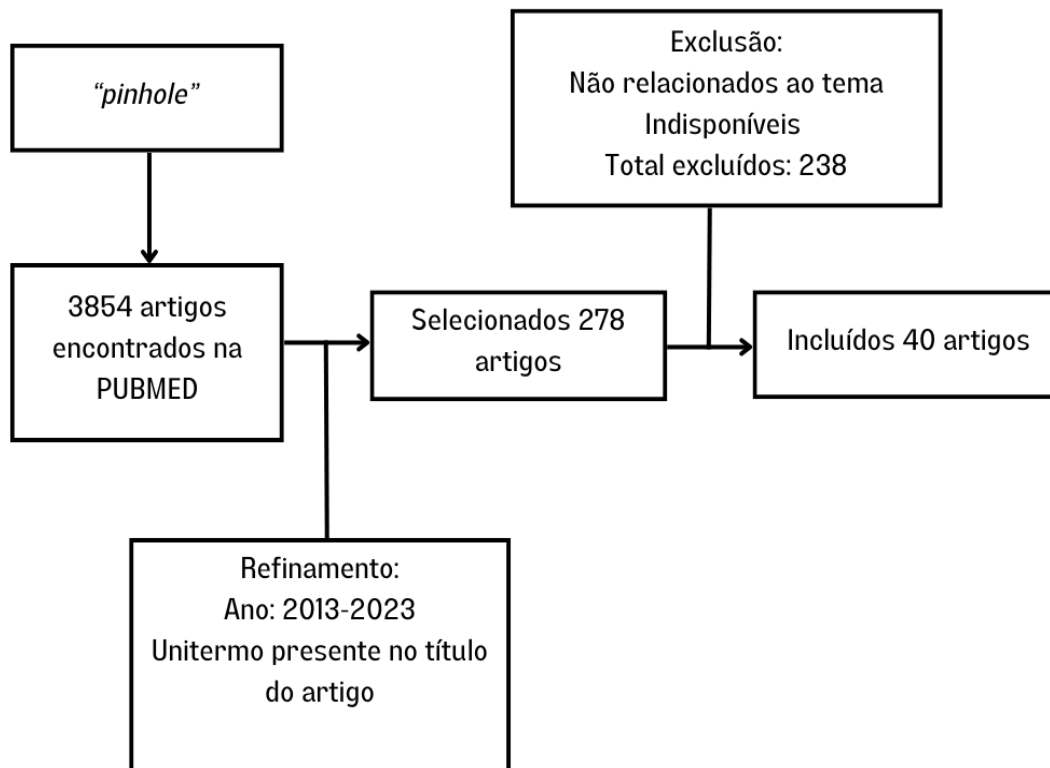
2 MÉTODOS

Trata-se de uma revisão narrativa de literatura que utilizou artigos publicados de forma integral e gratuita na base de dados U.S. National Library of Medicine (PUBMED). Deu-se preferência para a bibliografia publicada nas línguas inglesa, portuguesa, espanhola e francesa. O unitermo utilizado para a busca foi “pinhole”, presente nos Descritores em Ciências da Saúde (DeCS).

Visando uma abordagem mais atual acerca do objetivo almejado, um recorte temporal foi incorporado à filtragem, que incluiu pesquisas publicadas nos últimos dez anos. No entanto, livros referência da oftalmologia também foram consultados no intuito de melhor conceituar os termos aqui utilizados, trazendo maior assertividade e confiabilidade à pesquisa.

Entre os meses de janeiro e maio de 2023, os autores deste estudo se dedicaram a uma busca minuciosa pelos estudos elegíveis dentre aqueles encontrados. A seleção incluiu a leitura dos títulos dos trabalhos, excluindo aqueles cujo tema não era convergente com o aqui abordado. Posteriormente, realizou-se a leitura integral dos estudos e apenas 40 dos 238 artigos encontrados foram utilizados aqui de alguma forma. As etapas citadas foram descritas na figura a seguir:

Figura 1 - Artigos encontrados na PUBMED: metodologia utilizada



Fonte: SOUZA TR, *et al.*, 2023.

Por fim, ressalta-se que este estudo dispensou a submissão ao Comitê de Ética em Pesquisa (CEP), tendo em vista que não aborda e nem realiza pesquisas clínicas em seres humanos e animais. Por conseguinte, asseguram-se os preceitos dos aspectos de direitos autorais dos autores vigentes previstos na lei (BRASIL, 2013).

3 RESULTADOS E DISCUSSÕES

O implante estenopecico é realizado por meio de uma espécie de diafragma com uma pequena abertura central sem poder refracional fixada no sulco ciliar (podendo ser compatível com a implantação no saco capsular também (NARANG P, *et al.*, 2021; NARANG P, *et al.*, 2020; SON HS, *et al.*, 2020; TRINDADE BLC, TRINDADE FC e TRINDADE CLC, 2021).

Pode-se dizer que ele é indicado para pacientes pseudofácicos com aberrações corneanas e abertura pupilar grande, especialmente casos de ceratocone em que o paciente foi submetido ao transplante de córnea (SRINIVASAN S, 2018).

A visão com a ajuda de um anteparo estenopecico pode ser altamente corrigida, focalizando-a. Logo, quanto maior for o diâmetro pupilar, maior será o benefício, fazendo-se

importante para pacientes que desenvolveram a síndrome da pupila dilatada fixa (ou síndrome de Urrets-Zavalía) (ANG RET, ARANETA MMQ e CRUZ EM, 2022; HO VWM, et al., 2022).

Um estudo realizado com pacientes submetidos a esse procedimento reuniu os seguintes resultados e conclusão (TRINDADE CC, et al., 2017):

Vinte e um pacientes (com idades entre 35 e 85 anos) foram incluídos. Houve melhora estatisticamente significativa nas acuidades visuais para longe não corrigidas e corrigidas (CDVA). A mediana do CDVA melhorou de 20/200 (variação de 20/800 a 20/60) no pré-operatório para 20/50 (variação de 20/200 a 20/20) no primeiro mês de pós-operatório e permaneceu estável nos meses seguintes. A refração manifesta permaneceu inalterada, enquanto um questionário subjetivo de desempenho visual revelou percepção de melhora em todas as distâncias de trabalho testadas. Nenhuma complicação importante foi observada. Um caso apresentou descentralização do dispositivo, o que exigiu intervenção cirúrgica adicional.

O dispositivo pinhole intraocular teve bom desempenho em pacientes com astigmatismo irregular causado por ceratocone, RK, PKP e laceração traumática da córnea. Houve melhora acentuada na função visual, com alta satisfação do paciente.

Ademais, pode-se dizer que pacientes com este tipo de implante relataram uma melhora subjetiva extremamente importante que cada vez mais se torna alvo de estudos científicos. Indivíduos com ceratocone podem ser beneficiados com o implante de lente intraocular através da facoemulsificação em conjunto com o implante estenopeico, corrigindo o distúrbio corneano e tornando a visão ainda mais nítida sem complicações consideravelmente drásticas.

188

CONCLUSÃO

O implante estenopeico consiste na inserção de um dispositivo cirúrgico com um pequeno orifício central capaz de corrigir aberrações corneanas, como é o caso de pacientes com ceratocone. Sugere-se que quadros onde exista um aumento significativo do diâmetro pupilar também podem obter melhora, como ocorre na síndrome de Urrets-Zavalía.

REFERÊNCIAS

ANG, RET; ARANETA, MMQ; CRUZ, EM. Review of surgical devices using small aperture optics. *Taiwan Journal of Ophthalmology*; 2022, 12(3): 282-294.

BOWLING, B. *Kanski Oftalmologia Clínica*. 8ª ed. Rio de Janeiro: GEN Guanabara Koogan, 2016.

BRASIL. Lei Nº 12.853. Brasília: 14 de agosto de 2013.

FARD, AM; PATEL, SP; NADER, ND. The efficacy of 2 different phakic intraocular lens implant in keratoconus as an isolated procedure or combined with collagen crosslinking and intra-stromal corneal ring segments: a systematic review and meta-analysis. *Int Ophthalmol.*; 2023.

HO, VWM, et al. One-year visual outcome of secondary piggyback pinhole device implantation in pseudophakic eyes with irregular corneal astigmatism and iris trauma. *Eye (Londres)*; 2022, 36(4): 812-817.

KUMAR, DA, et al. Phacoemulsification, pinhole pupilloplasty, and pre-Descemet's endothelial keratoplasty for keratoconus with Fuchs' endothelial dystrophy. *Indian Journal of Ophthalmology*; 2023, 71(9): 3242-3245.

MOREIRA, H, et al. BANCO DE OLHOS, TRANSPLANTE DE CÓRNEA. 3ª ed. Rio de Janeiro: Cultura Médica: Guanabara Koogan, 2013.

NARANG, P; AGARWAL, A; NARANG, R. Pinhole pupilloplasty (PPP) for refractive surprise after cataract surgery in post-laser in situ keratomileusis cases. *European Journal of Ophthalmology*; 2023, 33(3): NP145-NP147.

NARANG, P, et al. Pinhole pupilloplasty after previous radial keratotomy. *Journal of Cataract & Refractive Surgery*; 2021, 47(7): 955-959.

NARANG, P, et al. Pinhole Pupiloplasty for Higher Order Aberrations: Assessment of Visual Quality and Depth of Focus. *Journal of Cataract & Refractive Surgery*; 2020, 36(12): 812-819.

189

NISHIDA, T. et al. Effects of Custom-Designed Soft Contact Lenses on Irregular Astigmatism Correction in Patients with Keratoconus. *Clinical Ophthalmology*; 2023, 17:2149-2162.

SARMA, P, et al. Short- and long-term safety and efficacy of corneal collagen cross-linking in progressive keratoconus: A systematic review and meta-analysis of randomized controlled trials. *Taiwan Journal of Ophthalmology*; 2022, 13(2): 191-202.

SIDEROUDI H, et al. Baseline Characteristics of 1976 Patients With Ectatic Corneal Disorders at a Single Center From 2010 to 2021: A Cross-Sectional Study of the Homburg Keratoconus Center. *Eye Contact Lens*; 2023, 49(9): 392-398.

SON, HS, et al. A pinhole implant to correct postoperative residual refractive error in an RK cataract patient. *American Journal of Ophthalmology Case Reports*; 2020, 20:100890.

SPIERER, O; LAZAR, M. Urrets-Zavalía syndrome (fixed and dilated pupil following penetrating keratoplasty for keratoconus) and its variants. *Survey of Ophthalmology*; 2014, 59(3): 304-310.

SRINIVASAN, S. Small aperture intraocular lenses: The new kids on the block. *Journal of*

TRINDADE, BLC; TRINDADE, FC; TRINDADE, CLC. Bilateral implantation of a supplementary intraocular pinhole. *Journal of Cataract & Refractive Surgery*; 2021, 47(5): 627-633.

TRINDADE, CC, et al. New pinhole sulcus implant for the correction of irregular corneal astigmatism. *Journal of Cataract & Refractive Surgery*; 2017, 43(10):1297-1306.

YANOFF M; DUKER JS. *Oftalmologia*. 3^a ed. Rio de Janeiro: Guanabara, 2011.