

## VARÍOLA DOS MACACOS: NOVA AMEAÇA PANDÊMICA? IMUNOLOGIA E DIAGNÓSTICO DO VÍRUS

### MONKEYPOX: A NEW PANDEMIC THREAT? VIRUS IMMUNOLOGY AND DIAGNOSIS

Ana Vitória Gomes Alves<sup>1</sup> Alejandro Pereira Fernandes<sup>2</sup>  
Ariane Gleyse Azevedo Pinheiro<sup>3</sup> Gabriel Victor Moreira Santos<sup>4</sup>

**RESUMO:** Foi declarada emergência de saúde pública de interesse internacional pela Organização Mundial da Saúde em 23 de julho de 2022, para o vírus da varíola dos macacos. É uma zoonose viral que pode ser transmitido por contato direto ou indireto, sendo mais incidentes em hospedeiros imunocomprometidos e em gestantes a suscetibilidade é maior. Porém para os indivíduos vacinados anteriormente contra a varíola, foi descrito que pode haver a imunidade contra a varíola dos macacos pela proteção cruzada. Esta pesquisa teve como objetivo descrever as características da relação patógeno-hospedeiro e diagnóstico, elementos componentes para o estudo da estruturação da resposta no combate a pandemia. Esse estudo se baseia numa revisão de literatura, no qual ocorre a busca e análise dos artigos de interesse. Foram selecionados 15 artigos que estiveram com a temática escolhida para serem avaliados na revisão. A apresentação clínica descrita consiste em febre, linfadenopatia e exantema papulopustuloso. A erupção passa por vários estágios de evolução de máculas, pápulas, vesículas, pústulas e crostas. A investigação de um caso suspeito deve incluir exames complementares para fazer o diagnóstico diferencial com algumas infecções sexualmente transmissíveis e causas comuns de exantema maculopapular ou vesicular. No Brasil, pacientes suspeitos devem ter amostras coletadas para confirmação diagnóstica por reação de cadeia de polimerase, os testes sorológicos são úteis em situações específicas, quando não há possibilidade de utilizar amostra virológica, mas podem fornecer resultados falso-positivos em pessoas vacinadas contra varíola. Como não há tratamento específico, para a maioria dos pacientes, o tratamento é sintomático e de suporte. Atualmente, é necessário direcionar as ações para promoção de métodos eficazes de vigilância epidemiológica e crescente adequação do sistema único de saúde para o diagnóstico e tratamento oportuno.

616

**Palavras-chave:** Monkeypox, Varíola dos Macacos, Diagnóstico Laboratorial.

**Área Temática:** Medicina e afins, Doenças Infecciosas e Parasitárias.

<sup>1</sup>Centro Universitário Unifavip Wyden, Palmares, Pernambuco.

<sup>2</sup>Universidade Federal do Oeste do Pará, Santarém, Pará.

<sup>3</sup>Faculdade Estácio, Maceió, Alagoas.

<sup>4</sup>Centro Universitário AGES, Jacobina, Bahia.

**ABSTRACT:** A public health emergency of international concern was declared by the World Health Organization on July 23, 2022, for monkeypox virus. It is a viral zoonosis that can be transmitted by direct or indirect contact, being more incident in immunocompromised hosts and in pregnant women the susceptibility is greater. However, for individuals previously vaccinated against smallpox, it has been described that there may be immunity against monkeypox by cross-protection. This research aims to describe the characteristics of the pathogen-host relationship and diagnosis, component elements for the study of the structuring of the response in the fight against the pandemic. This study is based on a literature review, in which the search and analysis of articles of interest occurs. 15 articles were selected that were with the theme chosen to be evaluated in the review. The clinical presentation described consists of fever, lymphadenopathy and papulopustular rash. The rash goes through several stages of evolution from macules, papules, vesicles, pustules and crusts. The investigation of a suspected case should include complementary tests to make the differential diagnosis with some sexually transmitted infections and common causes of maculopapular or vesicular rash. In Brazil, suspected patients must have samples collected for diagnostic confirmation by polymerase chain reaction, serological tests are useful in specific situations, when there is no possibility of using a virological sample, but they can provide false-positive results in people vaccinated against smallpox. As there is no specific treatment, for most patients, treatment is symptomatic and supportive. Currently, it is necessary to direct actions to promote effective methods of epidemiological surveillance and increasing adequacy of the unified health system for timely diagnosis and treatment.

617

**Keywords:** Monkeypox, Monkeypox, Laboratory Diagnosis.

**Thematic Area:** Medicine and the like, Infectious and Parasitic Diseases.

## INTRODUÇÃO

Em meio à pandemia de COVID-19, surge uma epidemia de rápida disseminação do vírus da varíola dos macacos (MPXV), vírus que já foi comum, mas negligenciado, ganhou atenção especial (JAYASINGHE *et al.*, 2022).

É a primeira vez que o MPXV foi relatado simultaneamente em países endêmicos e não endêmicos em todo o mundo. Foi declarada emergência de saúde pública de interesse internacional pela Organização Mundial da Saúde (OMS) em 23 de julho de 2022 (FARAHAT *et al.*, 2022).

É uma zoonose viral com genoma de DNA fita dupla, pertencente ao gênero Orthopoxvirus da família Poxviridae. Intimamente ligado ao extinto vírus da varíola (semelhança de 96%), verificou-se que o risco de adquirir MPXV é inversamente relacionado à vacinação contra a varíola. A doença recebeu o nome de “varíola dos macacos”

pelo fato de roedores e primatas servirem como hospedeiros (JAYASINGHE *et al.*, 2022; MARTÍNEZ *et al.*, 2022; SAWAL *et al.*, 2022).

O vírus é transmitido por contato direto ou indireto com lesões de pele, fluidos corporais, gotículas respiratórias de animais infectados e casos de transmissão transplacentária também estão descritas. A transmissão começa desde o aparecimento das manifestações clínicas até a erupção ter cicatrizado completamente e uma nova camada de pele se forme (MINISTÉRIO DA SAÚDE, 2022; SAWAL *et al.*, 2022).

Relatos de infecções assintomáticas por MPXV, sugerem que algumas infecções passam despercebidas e exigem a adoção de maior vigilância e estratégias preventivas para limitar tais eventos de transmissão e seguir maiores medidas de controle (FARAHAT *et al.*, 2022).

Embora as manifestações clínicas da varíola dos macacos sejam mais brandas que as da varíola, a doença pode ter taxas de mortalidade variando de 1% a 10%. A mortalidade é maior entre crianças e adultos jovens e o curso é mais grave em quadros de imunossupressão. Não há uma apresentação clínica "típica" para esta doença, dado o amplo espectro de características relatadas, que variam de lesões localizadas a dermatoses generalizadas com risco de vida. Porém, é mais comum em pessoas com algum grau de imunossupressão (MARTÍNEZ *et al.*, 2022; PETERSEN *et al.*, 2022).

618

O aumento da incidência, especialmente em hospedeiros imunocomprometidos, pode oferecer chances de mutação do vírus MPXV, aumentando potencialmente sua capacidade de transmissão, virulência e patogenicidade (JAYASINGHE *et al.*, 2022).

Diante do exposto, esta pesquisa tem como objetivo descrever as características da relação patógeno-hospedeiro e diagnóstico, elementos componentes para o estudo da estruturação da resposta no combate a pandemia.

## METODOLOGIA

Esse estudo se baseou numa revisão de literatura, no qual ocorreu a busca e análise dos artigos de interesse, na língua portuguesa e língua inglesa.

Os periódicos foram consultados nos bancos de dados: Scientific Electronic Library Online (Scielo) e National Center for Biotechnology Information (NCBI) publicados no período de 2020 a 2023, com os Descritores em Ciências da Saúde (DeCS): “Monkeypox”; “Variola dos Macacos”. Foram selecionados 15 artigos que estiveram com a temática escolhida para serem avaliados na revisão.

## RESULTADOS E DISCUSSÃO

As pessoas que receberam a vacina contra a varíola antes do fim da campanha de vacinação em 1980 tiveram um risco menor de se infectar pelo MPXV do que os não vacinados. A imunidade de proteção cruzada da vacinação anterior contra a varíola é relatada como duradoura contra o gênero Orthopoxvirus (JAYASINGHE *et al.*, 2022).

A imediata notificação de casos suspeitos é essencial para o sucesso das ações de controle da disseminação de monkeypox. Em decorrência dos sintomas leves com poucos sinais clínicos (adenopatia e erupção cutânea localizada) apresentados na maioria das infecções, a procura por atenção à saúde pode não ocorrer, ampliando as dificuldades na contenção da epidemia (BRASIL; MARTINS; CALVET; WERNECK; 2022).

Baseado na patogenicidade relativa e na extensão dos danos à saúde humana, o MPXV é classificado como um agente etiológico do Grupo de Risco 4, porque pode representar um alto risco individual de infecções laboratoriais transmitidas por aerossol e doença potencialmente fatal (LIANG; QIAN; LIU, 2022).

Foi descrito que MPXV pode entrar no corpo por via respiratória ou cutânea, o vírus pode infectar também células epiteliais das vias aéreas, células apresentadoras de antígeno (células dendríticas e macrófagos). A disseminação do vírus progride com a infecção de células imunes presentes nos tecidos próximos, a proliferação anormal e a retenção de células natural killer podem ser uma das causas para o inchaço dos gânglios linfáticos. Após a disseminação pelo tecido linfóide, o MPXV pode atingir outros órgãos, como o baço e o fígado (LUM *et al.*, 2022).

Ao entrar no organismo, o vírus se depara com a primeira linha de defesa do hospedeiro, chamada de resposta imune inata e inclui proteínas antivirais levam à eliminação direta ou indução da expressão de interferons tipo I (IFNs), citocinas pró-inflamatórias, quimiocinas e outras proteínas antivirais. Essas moléculas podem agir diretamente ou ativar a resposta imune adaptativa para controlar a infecção nos diversos estágios. A resposta adaptativa é através do reconhecimento de patógenos por células TCD8+, células T auxiliares CD4+ e respostas de anticorpos de células B (YU; BRUNEAU; BRENNAN; ROTHENBURG, 2021).

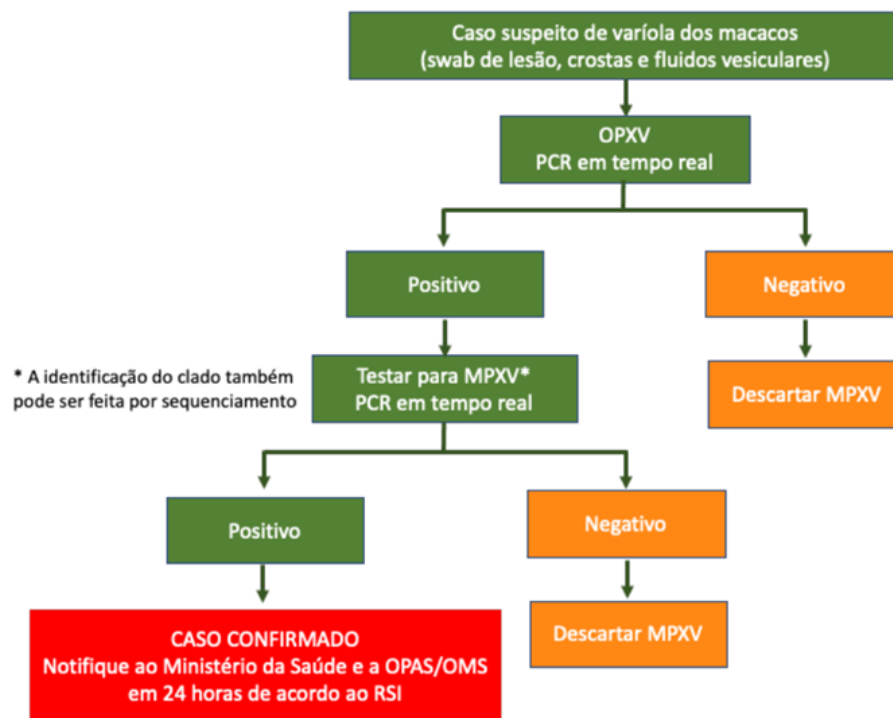
Em gestantes, a diminuição da imunidade mediada pelas células T-helper 1 (Th1), cuja função é inibir a replicação viral e a mudança fisiológica para um ambiente Th2-dominante na gravidez, aumenta a suscetibilidade materna a infecções virais (DASHRATH *et al.*, 2022).

A apresentação clínica descrita consiste em febre, linfadenopatia e exantema papulopustuloso que pode acometer mucosas, palmas das mãos e plantas dos pés. Outros sintomas incluem dor de cabeça, dores musculares, dores nas costas, calafrios e exaustão. O período de incubação cursa de 6 a 16 dias, podendo chegar a 21 dias (MARTÍNEZ *et al.*, 2022; MINISTÉRIO DA SAÚDE, 2022).

A erupção passa por vários estágios de evolução de máculas, pápulas, vesículas e pústulas, seguido de resolução ao longo do tempo com crostas. Normalmente, os indivíduos são considerados não contagiosos quando as lesões formam crostas. Vários estágios da erupção podem aparecer simultaneamente, porém as erupções aparecem após o início da febre, começando na face, língua e cavidade oral, antes de se espalhar pelo corpo (LUM *et al.*, 2022; PETERSEN *et al.*, 2022).

Devido à variedade de doenças que causam erupções cutâneas, pode ser difícil diferenciar a varíola dos macacos com base apenas na apresentação clínica. Por isso, é necessário realizar um teste laboratorial, sendo que qualquer indivíduo que se enquadre como caso suspeito deve fazer a investigação laboratorial esquematizada na figura 1 (PAN AMERICAN HEALTH ORGANIZATION, 2022).

Figura 1 – Investigação de um caso suspeito



Fonte: PAN AMERICAN HEALTH ORGANIZATION, 2022

A varíola dos macacos é comumente confundida com a varicela em países endêmicos, ambos podem ser caracterizados por febre, gânglios linfáticos inchados e uma erupção bem circunscrita. Porém, as lesões da varíola dos macacos em localizações anatômicas distintas e são mais frequentemente associadas à linfadenopatia. Existe a possibilidade de 10 a 13% de coinfeção por varíola dos macacos e vírus varicela-zoster, trazendo implicações importantes por carregarem um risco de transmissão vertical (DASHRATH *et al.*, 2022; MCCARTHY, 2022).

A investigação de um caso suspeito deve incluir exames complementares para fazer o diagnóstico diferencial com algumas infecções sexualmente transmissíveis (ISTs) e causas comuns de exantema maculopapular ou vesicular. Áreas de eritema e/ou hiperpigmentação cutânea, são frequentemente vistos em torno de lesões discretas. No Brasil, pacientes suspeitos devem ter amostras coletadas para confirmação diagnóstica por reação de cadeia de polimerase (PCR) e sequenciamento de todo o genoma (LIMA *et al.*, 2022; PETERSEN *et al.*, 2022).

O PCR é preferencialmente, obtido de amostras de fragmentos ou secreção das lesões cutâneas. Amostras de sangue podem ser usadas, mas costumam fornecer resultados inconclusivos, pelo baixo período de viremia. Testes sorológicos são úteis em situações específicas, mas podem fornecer resultados falso-positivos em pessoas vacinadas contra varíola (BRASIL; MARTINS; CALVET; WERNECK; 2022).

A amplificação de ácidos nucleicos para detecção do DNA e a proteína do envelope, demonstrou alta especificidade para a varíola dos macacos, sugerindo que dois alvos de genes virais usados em conjunto poderiam fornecer uma solução confiável e confiável (MCCARTHY, 2022).

Os exames de sangue por PCR geralmente não são diagnósticos porque o vírus da varíola dos macacos permanece no sangue apenas por um curto período. Enquanto o DNA no material coletado da lesão é estável por um longo período de tempo se for armazenado em um ambiente escuro e fresco. Por isso, o tipo de amostra recomendada para a confirmação laboratorial é o material da lesão cutânea (Esfregaço da superfície e/ou do exsudato da lesão, bordas superiores de mais de uma lesão ou crostas de lesões). Durante a coleta, não devem ser misturados no mesmo tubo e coletado material suficiente para a obtenção do DNA viral (MCCARTHY, 2022; PAN AMERICAN HEALTH ORGANIZATION, 2022).

Quando não há possibilidade de utilizar amostra virológica, é usado os procedimentos de testes sorológicos como ensaio imunoenzimático (ELISA), western blot (WB) e imuno-histoquímica (IHC) para pesquisa dos anticorpos IgM e IgG. Assim que a erupção aparece, os anticorpos IgM aparecem e aumentam aproximadamente 2 semanas antes de diminuir e desaparecer dentro de 1 ano. Os anticorpos IgG também sejam gerados rapidamente após o início da erupção cutânea, aumentam aproximadamente 6 semanas e duram indefinidamente (HUANG; UM; WANG, 2022).

A análise imunológica, além de detectar o antígeno viral, também pode ser usada para diferenciar entre infecção por poxvírus e vírus do herpes, usando anticorpos policlonais ou monoclonais. O ELISA de captura de IgM positivo é indicativo de exposição recente, enquanto um ELISA de captura de IgG positivo é sugestivo para a exposição através de vacinação ou infecção natural (ALAKUNLE; MOENS; NCHINDA; OKEKE, 2020).

O tratamento é sugerido para indivíduos infectados pelo vírus da varíola dos macacos com doença grave no momento ou que podem estar em alto risco de desenvolver doença grave. Para a maioria dos pacientes, o tratamento é sintomático e de suporte. Apesar do fato de que a varíola dos macacos não tem tratamento específico, os medicamentos antivirais para varíola, como brincidofovir, tecovirimat e cidofovir, podem ter efeito contra a varíola dos macacos devido à sua genética semelhante (HUANG; UM; WANG, 2022).

622

## CONCLUSÃO

Os profissionais de saúde precisam conhecer a doença e espectro clínico para o correto manejo dos pacientes, além de reduzir o potencial risco de transmissão, adotando as devidas precauções de prevenção de infecções quando se tratar dessa doença.

Atualmente, é necessário direcionar as ações para promoção de métodos eficazes de vigilância epidemiológica, melhora as medidas de prevenção e controle, a informação ao público e crescente adequação do sistema único de saúde para o diagnóstico e tratamento oportuno. Além da educação em saúde para população, pois a falta de informações sobre as características da doença, é um dos motivos para disseminação de doenças infecciosas.

## REFERÊNCIAS BIBLIOGRÁFICAS

ALAKUNLE, E.; MOENS, U.; NCHINDA, G.; OKEKE, M.I. Monkeypox Virus in Nigeria: Infection Biology, Epidemiology, and Evolution. **Viruses**. 2020 Nov; 12(11): 1257.

BRASIL, P.; MARTINS, E. B.; CALVET, G. A; WERNECK, G.L; O que precisamos saber sobre a infecção humana pelo vírus monkeypox. **Cad. Saúde Pública** 2022 38(9):e00129222

BRASIL. Ministério da Saúde. Secretaria de Atenção Primária à Saúde. Departamento de Saúde Materno Infantil. Coordenação-Geral de Saúde Perinatal e Aleitamento Materno. **Plano de Contingência Nacional para Monkeypox**. 09 ago. 2022.

DASHRAATH, P. *et al.* Monkeypox in pregnancy: virology, clinical presentation, and obstetric management. **Am J Obstet Gynecol**. 2022 Aug 17 doi: 10.1016/j.ajog.2022.08.017

FARAHAT, Ramadan. Asymptomatic transmission of monkeypox: Implications for mass gatherings? **New Microbe and New Infect** 2022; 49-50: 101056.

HUANG, Y.; MU, L.; WANG, W. Monkeypox: epidemiology, pathogenesis, treatment and prevention. **Signal Transduct Target Ther**. 2022; 7: 373.

JAYASINGHE, Maleesha. Waking Up to Monkeypox in the Midst of COVID-19. **Cureus**. 2022 Oct; 14(10): e30920. Published online 2022 Oct 31. doi: 10.7759/cureus.30920.

LIANG, C.; QIAN, J.; LIU, L. Biological characteristics, biosafety prevention and control strategies for the 2022 multi-country outbreak of monkeypox. **Biosaf Health**. 2022 Nov 9 doi: 10.1016/j.bsheal.2022.11.001

LIMA, E. L. *et al.* First case report of monkeypox in Brazil: clinical manifestations and differential diagnosis with sexually transmitted infections. **Rev Inst Med Trop São Paulo**. 2022;64:e54

LUM, F. M. *et al.* Monkeypox: disease epidemiology, host immunity and clinical interventions. **Nat Rev Immunol**. 2022; 22(10): 597–613.

623

MARTÍNEZ, Carlos. Monkeypox and its broad clinical spectrum in immunocompromised patients: Two case reports. **IDCases**. 2023; 31: e01651.

MCCARTHY, M. W. Recent advances in the diagnosis monkeypox: implications for public health. **Expert Rev Mol Diagn**. 2022: 1–6.

PAN AMERICAN HEALTH ORGANIZATION. Diretrizes laboratoriais para detecção e diagnóstico da infecção pelo vírus da varíola do macaco. 23 de maio de 2022.

SAWAL, Imaduddin. Monkeypox: Is it the new pandemic? **Health Sci Rep**. 2023 Jan; 6(1): e963. Published online 2022 Nov 29. doi: 10.1002/hsr2.963.

YU, H.; BRUNEAU, R.C.; BRENNAN, G.; ROTHENBURG, S. Battle Royale: Innate Recognition of Poxviruses and Viral Immune Evasion. **Biomedicines**. 2021 Jul; 9(7): 765. Published online 2021 Jul 1.